

인 · 후두 질환의 외래진료 가이드

전남대학교 의과대학 이비인후과학교실
조 재 식

Out-patient Management of
Pharyngeal and Laryngeal diseases

Jae Shik Cho, M.D.

Dept. of Otolaryngology - Head & Neck Surgery
Chonnam University Medical School

KEY WORDS : *pharynx, larynx, out-patient.*

I. 서론

인두 및 후두에 질병이 있는 경우에 환자들이 호소하는 증상은 인두통, 인두이상감, 연하장애, 구음장애, 코골이, 호흡장애, 음성장애 즉 애성 등으로 구분할 수 있다. 이 증상들의 원인이 되는 질환은 감염증, 외상, 신생물, 물리적 또는 화학적 자극, 선천적 이상, 영양장애, 결합조직질환, 전신성 피부질환등 수 없이 많고 각 질병마다 독자적으로 기술된 문헌 또한 다수이나 이비인후과 외래에서 환자가 인두 및 후두질환과 관련하여 증상을 호소할 때 가능성이 있는 많은 질환들을 감별하면서 정확히 진단하기란 결코 쉬운 일만은 아니다. 이러한 관점에서 환자가 내원하여 호소하게 되는 증상을 중심으로 외래 차원에서 환자의 문제를 파악하고 진단하여 해결할 수 있도록 접근하여 볼 필요가 있다. 인두 및 후두 질환으로 인해 유발된 증상은 위에 열거된 바로 여러 가지이지만 이들은 한 환자에서 복합적으로 나타나는 경우가 대부분이기 때문에 이를 일으키는 혼한 질환이나 부주의로 놓치기 쉬운 질환들을 염두에 두면서 외래차원에서의 진단적 접근 및 치료 등에 대해 문헌적 고

찰을 통해 정리해 보고자 하였다.

II. 인두 질환의 외래 진료 가이드

인두 질환과 관련이 있는 증상은 인두통, 인두이상감, 연하장애, 구음장애, 코골이 등이나 이들은 단독으로도 나타날 수 있지만 복합적으로 출현하기도 한다. 이중 인두통 (sore throat)은 이비인후과 영역의 가장 흔한 증상으로서 남녀노소를 불문하고 호소하며 그 정도가 약한 것 부터 극심한 경우까지 통증의 정도가 다양할 뿐만 아니라 여러 원인에 의해 발생할 수 있다. (Table 1)

인두통이 2주이상 지속되면 만성이라고 할 수 있고 " 이때는 자세한 원인 규명이 필요하다. 이를 위해서는 환자로부터의 자세한 병력 청취, 이학적 질환, 검사실 검사 등이 필요하다.

Table 1. Etiology of Sore throat.

A. Infectious

1. Viral

a) Common cold

- b) Influenza
- c) Measles
- d) Herpes simplex virus
- e) Varicella Zoster virus
- f) Epstein-Barr virus
- g) Cytomegalovirus
- h) Papillomavirus

2. Bacterial

- a) Streptococcal infection
- b) Staphyococcal infection
- c) Hemophilus infection
- d) Diphtheroid infection
- e) Pertussis
- f) Syphilis
- g) Gonorrhea
- h) Salmonella
- i) Rhinoscleroma

3. Fungal

- a) Candida infection
- b) Deep seated mycoses

4. Granulomatous

- a) Tuberculosis
- b) Leprosy

5) Parasitic

B. Noninfectious inflammatory

- 1) Allergy
- 2) Sarcoidosis
- 3) Wegener's granulomatosis
- 4) Sjogren's syndrome
- 5) AIDS
- 6) Radiation
- 7) Crohn's disease

C. Traumatic

- 1) Caustic ingestion
- 2) Irritant inhalation
- 3) Foreign body

D. Skin and connective tissue disorders

- 1) Stevens - Johnson syndrome

- 2) Febrile mucocutaneous lymph node syndrome (Kawasaki's disease)
- 3) Keratosis follicularis
- 4) Dyskeratosis congenita
- 5) Pemphigus
- 6) Cicatricial pemphigoid
- 7) Bullous pemphigoid
- 8) Epidermolysis bullosa
- 9) Dermatitis herpetiformis
- 10) Acrodermatitis enteropathica
- 11) Lupus erythematosus
- 12) Scleroderma
- 13) Tangier's Disease

E. Neoplastic

- 1) Leukemia
- 2) Lymphoma
- 3) Squamous cell carcinoma

F. Congenital

- 1) Thyroglossal duct cyst
- 2) Lingual thyroid
- 3) Branchial cleft cyst/fistula

G. Miscellaneous

- 1) GERD
- 2) Vitamine deficiency
- 3) Eagle's syndrome

A. 병력 청취

우선 환자의 가족이나 주위 사람들에 비슷한 증상이 있는가를 물어보아 유행성으로 발병된 것인지를 살펴본다. 그리고 코막힘이나 비루를 동반하고 있는지는 비강 및 부비동 질환이 있을 때 후비루에 의해 이차적으로 인두염이 초래될 수 있으므로 관심을 가져야 한다. 뿐만 아니라 귀로 전달되는 방사통은 없는지 등을 통해 전반적인 이비인후과적 문제에 대한 병력 채취 및 이학적 진찰이 필요하다.

인두통은 그 빈도가 1년에 몇 차례 정도 오는지 그리고 그 기간은 어느 정도 되며 발열, 분비물, 기침,

연하곤란, 호흡곤란, 애성의 동반 여부 등으로 감염 증의 가능성을 염두해 두어야 하며 눈주위의 가려움증, 재채기, 천식 동반여부를 통해 알레르기와 연관을 지워보아야 한다. 이때는 특히 계절적인 관계를 물어보면 특정한 원인 항원을 규명하는데 좋다.

그외에 외부 경부에 종창이 있는지와 과거에 비슷한 증상이 있었을 때 어떤 치료를 받았으며 그 반응 등은 어떠한지도 치료계획을 세우는데 도움이 된다. 그리고 흡연여부나 공해물질에 노출된 직업환경 등은 어떤지도 물어보아야 한다.

B. 이학적 검사

설악자로 설배부를 눌러서, 구강내의 공간을 넓혀 종인두를 관찰하되 인두후벽, 전후인두궁, 구개수, 구개편도 등에 종창이나 발적, 위막형성, 궤양 등이 있는지 관찰한다. 구개편도의 돌출상태와 양측이 대칭적인지를 본다. 편측에만 국한되어 있으면 편도주위농양이나 종양도 의심할 수 있다. 편도외에 고여있는 농의 유무를 보고 점막의 비후상태, 그리고 인두후벽의 림프소절의 상태도 확인한다. 상인두는 후비경을 이용하여 간접적으로 관찰할 수 있으며 비인강 fiberscopy를 이용하면 좋다. 후비경 검사시에 구역 반사가 심한 환자들에서는 표면마취제를 도포하고 검사를 시행하면 좋다. 후비공, 상인두 천개, 이관용기부 및 개구부, 연구개상면 등에 발적이나 궤양, 위막, 종창, 종괴 등이 있는가 보고 아데노이드가 비후되었는지 등을 관찰한다. 하인두는 간접 후두경을 통해 쉽게 볼 수 있으나 드물게 후두직달경을 사용하여야 할 경우가 있는데 이때는 환자에게 불편감을 주므로 충분한 마취가 필요하다. Fiberscopy나 telescopy를 이용하면 편리할 때가 많은데 이들에 대해서는 후두편에서 자세히 언급하기로 한다.

하인두 진찰시에는 설근부, 후두개부, 후두개설면, 하인두 후벽, 피엠티연골부, 이상와 등에 병적인 변화가 있는지 등을 관찰한다. 한편 윤상연골 후부는 보통 간접후두경으로는 관찰하기 힘들기 때문에 조그만 의심스러운 소견이 있더라도 적극적으로 식도 직달경으로 검사하는 것이 좋다. 인두의 질환은 전방으로는 구강, 상방으로는 비강, 상측방으로는 중이등과 연결

되어 있기 때문에 고막, 비강, 구강의 진찰도 동시에 시행하여야 한다. 고막에 발적여부와 중이강내 액체가 고여있는지 여부를 보고, 비강내에 분비물이 고여 후비공을 통해 인두로 내려가고 있는지, 점막의 색깔은 발적되어 있거나 창백하지 않는지 등을 관찰한다. 그리고 구강내 점막에 수포를 동반한 점막 병변이나 타액선을 촉진하여 분비능력을 관찰하고 압통이나 종창여부등도 살펴보아야 한다. 동시에 경부의 림프절 종창이 있는지 다른 종괴는 없는지 등을 촉진하여 보아야 한다. 이때 압통의 동반여부로서 압통이 있으면 급성 염증을, 없으면 만성염증이나 종양을 우선 생각할 수 있다. 그 외에 바이러스에 의한 인두염은 결막염과 같이 올 수가 있기 때문에 눈의 검진이 필요할 때가 있고 특히 상기도의 알레르기가 원인일 때는 결막에도 동시에 알레르기성 염증이 있기 쉬우므로 관심을 가지면 좋다. 바이러스성 인두염은 기침을 동반할 수 있고 드물기는 하나 폐렴이 합병될 수 있으므로 흉부청진이 필요하고 피부에 발진이나 피하출혈 같은 병변은 동반하지 않는지 전신적으로 살펴볼 필요가 있으며, 감염성 단핵구증 때는 비강의 비대가 오히려 복부촉진이 도움이 된다.

C. 검사실 검사

인두염은 대개가 바이러스에 의해 오지만 이차적인 세균감염이 의심되는 경우에는 항생제투여에 앞서 인후배양 (throat culture)을 하는 것이 좋다. 이때는 멸균된 면봉으로 인두후벽과 편도음와에서 각각 도말하는 것이 좋다. 그리고 혈액검사를 통해 백혈구수로서 바이러스 감염과 세균감염을 어느 정도 감별할 수도 있다. 균배양 검사에 음성인 경우는 Epstein - Barr 바이러스 titer를 측정해 보거나 비전형적인 림프구가 10%이상이면 감염성 단핵구증을 의심하여 환자의 혈청과 말의 적혈구 응집반응을 보는 Monospot test를 의뢰하여야 한다. 그리고 반복적인 연쇄상구균의 감염증이 의심되면 ASO titer를 측정해 보는 것도 좋다. 알레르기가 의심되면 해당 검사를 하고 갑상선부위에 압통이 있으면 갑상선기능검사를 시행한다.

경부 X-선 촬영은 특히 측방에서 촬영한 것이 도

음이 되며 인두와 후두 기관의 공기 음영이나 척추전방의 연조직 두께로서 부종이나 외부압박이 있는지를 간접적으로 확인할 수 있고 경추의 곡선이 부자연스럽게 보일 때는 근육의 경련이나 주위염증을 생각하여야 한다. 또한 급성후두개염인 경우에는 측면 경부 X-선 사진이 진단에 매우 유용하다.

D. 외래에서 흔히 접하는 인두질환

이상과 같은 자세한 병력체크나 이학적 검사를 통해서 여러 가능성 있는 질환들을 중심으로 접근하여 정확한 진단을 내리고 검사실 검사를 통해 확인한 후 환자의 문제에 대해 적절한 처치를 해주어야 하는데 인두 부분의 여러 질환중에서 외래에서 치료가 가능한 흔한 질환들을 중심으로 간략하게 언급하고자 한다.

1) 상인두염

(Acute nasopharyngitis)

급성 상기도염의 일종으로서 발병하는데 처음에는 바이러스 감염에 의한 경우가 많으며 이차적으로 세균감염이 되어 폐렴구균, 연쇄상구균, 포도상구균, 인플루엔자균 등이 검출된다.²⁾ 보통 급성비염이 선행하는 경우가 많으며 구개편도나 인두염증이 상행하여 발생하기도 한다.

자각증상은 상인두의 건조감, 불쾌감, 작열감 등으로서 두통이나 권태감도 동반한다. 한편 이관폐쇄로 인해 귀가 멍한 느낌을 호소하기도 한다. 이러한 증상에 타각적으로 상인두점막이 발적되고 점액성 또는 점액 화농성 분비물이 후비루로서 관찰되고 전신적으로 경도의 발열 등이 있으면 진단할 수 있다.

치료는 초기에는 비스테로이드성 소염제를 쓰면서 이차적 세균감염이 의심되는 화농성 비루가 있으면 암피실린계의 항생제를 사용하면 일주일정도 지나 치유된다.

2) 만성 상인두염

(Chronic nasopharyngitis)

만성 비염이나 만성 부비동염 등에 의해 후비루가 지속적으로 비인두에 저류되거나 비중격 만곡증 등으로 인해 비강 기류가 원활하지 못하면 상인두의 일정 부위에 기류가 많아져 건조감이 오고 염증이 발생하

기 쉽게 된다. 소아에서는 아데노이드 비대가 원인이 되기도 한다.

자각증상은 상인두에 지속적인 건조감, 불쾌감이 있으면서 후비루가 있다. 가벼운 두통, 권태감 등 불투명한 증상을 호소하기도 한다. 타각적으로는 상인두 점막이 발적되고 점액 화농성 분비물이나 가피형성 등이 보이기도 하는데 만성부비동염 등 주변에 질환이 있을 때는 진단하기 쉽다.

치료는 비내기류가 원만치 못하게 되는 비중격 만곡증이나 비용 등이 있으면 이에 대한 치료를 선행해 주고 만성 부비동염이 있으면 이에 대한 치료가 필요하다.

3) 급성 인두염

(Acute pharyngitis)

중인두점막이나 인두후벽의 림프소절에 발생한 급성염증을 총칭한 것으로서 바이러스 감염이 발단되어 시작하며 이차적으로 세균감염이 오는 경우가 많으나, 처음부터 세균이 감염되는 경우도 있다. 원인균은 급성 상인두염의 경우나 같으며 성홍열, 백일해, 폐렴 등의 일부 증상으로서도 나타나기도 한다.

자각증상은 인두의 불쾌감이나 건조감, 인두통 등이며 염증이 심할 경우에는 연하통도 있다. 전신적으로 권태감, 두통 및 미열을 호소하면서 타각적으로는 인두건조감, 인두후벽 및 인두측삭의 림프소절이 발적되거나 종창되어 있다. 또 인두내 분비물이 증가하고 악하부위의 림프절 종창 등이 있다. 바이러스 감염으로 인두점막에 단순포진처럼 수포를 형성하고 있는 경우에는 herpangina라고 진단하기도 한다.³⁾

진단은 임상증상과 인두소견을 바탕으로 한다. 과거에는 인두에 회백색의 위막이 부착된 경우 디프테리아를 의심하였다고 하나 최근에는 디프테리아 자체가 국내에서는 보고되지 않고 있다.

치료는 구강세척제로 구강 및 인두를 청결하게 유지하면서 초기에는 비스테로이드성 소염제를 쓰다가 세균감염이 의심되면 암피실린 계통이나 세팔로스포린계의 경우 항생물질을 투여하면 된다. 이들에 과민성이 있는 경우에는 macrolide계의 항생제를 사용하면 된다.

4) 만성 인두염

(Chronic pharyngitis)

중인두의 점막이나 후벽, 측삭(lateral band)의 림프조직에 만성적으로 염증이 있는 경우를 총칭한 것으로서, 구개 편도에 염증이 주로 있는 경우에는 만성 편도염으로 달리 취급한다.

급성 염증이 치유되지 않고 만성으로 이행되기도 하나 흡연, 자극성 가스, 매연 등의 영향이 크며 비강 및 부비동 질환에 의한 후비루가 계속적으로 인두 점막을 자극하여 발생한다. 전신적인 만성 소모성 질환이 이러한 만성화에 유인이 될 수 있다.

진단은 임상소견과 국소 점막소견으로 진단하며 특이한 만성 염증성 질환의 가능성을 염두해 두어야 한다.

치료는 루골 용액을 도포하거나 분무하면 증상이 경감한다. 인두후벽의 림프소절이 발적, 종창되어 과립상으로 보이는 과립성 인두염때는 초산은 용액으로 소작하거나 전기소작을 하면 좋다. 전신적 요법으로는 비스테로이드성 소염제를 투여하나 세균이 감염되어 증상이 심해지면 압피실린계통의 항생제를 경구 투여한다.

인두 소견에 구개수나 인두후벽 등에 창백하고 노란색의 소결절이나 백색의 육아종, 얇은 껍질 등이 있을 때는 결핵을 의심하여 결핵균에 대한 배양검사 및 AFB염색, 조직검사 등을 시행하는 것이 좋고 폐결핵에 대한 조사도 병행하는 것이 좋다.⁴⁾

또한 *Treponema pallidum*에 의한 인두 매독도 빈도자체는 드물기는 하나 각 병기에 따라 다양한 소견을 나타내므로 가능성을 염두해 두는 것이 좋다. 제 1기때는 결절이 주로 구개 편도 부근에서 보이는 경우가 많고 일반적으로 무통성의 결절 주변에 융기된 부분이 있는 chancre가 보이다가 제 2기때는 구개편도나 연구개등에 홍반이나 백반과 동시에 궤양을 형성한다. 경부 이외의 림프절 종창이 나타나기도 한다. 3기에 접어서는 고무종을 형성하며 발전하면 구개에 천공을 일으킬 수가 있다. 대개 통증이 없고 골파괴나 심한 궤양으로 출혈이 있는 수도 있다.⁵⁾

후두결핵이나 매독은 최근들어 빈도가 감소되어 거의 발견되는 경우가 드물지만 인두 점막의 만성 특이성 염증으로서 인두 진균증은 유소아, 노령자, 당뇨병, 만성 신장염, 혈액질환, 악성종양에 의한 방사선 또는 화학요법후 전신적 또는 국소적으로 면역기능이

저하된 환자에서 잘 발생한다.⁶⁾ 또한 항생제를 오래 투여한 경우에도 발생하기 쉽다. 국소 소견은 인두점막에 반점모양의 백태가 끼는 것이 특징인데 이를 벗기면 출혈이나 얇은 껍질이 생기기도 한다. 병변 부위에서 KOH도말 표본을 시행하거나 진균배양검사에서 *Candida albicans* 등의 진균을 확인하면 진단할 수 있다. 치료는 구강 및 인두의 청결을 유지하면서 백태를 제거하고 항진균제를 도포한다. Amphotericin B등의 전신적인 항진균제 사용은 부작용이 있을 수 있으므로 신중히 사용하는 것이 좋다.

5) 이물증

인두에 걸리는 이물은 대개가 생선뼈이나 파손되거나 장척이 불안정한 의치가 하인두나 식도 입구부에 걸린 경우도 있다. 생선뼈인 경우 연하통을 호소하지만 작은 것은 이물감만 있는 경우도 있다. 문진을 통해 중인두 및 하인두를 주의 깊게 관찰하여 이물을 찾아내도록 한다. 가는 생선뼈는 구개편도에 박혀 있는 수가 많으나 이상위에 걸린 이물은 간접후두경으로 잘 관찰하기 곤란할 수가 있으므로 fiberoscopy를 통해 자세히 하인두를 살펴보는 것이 좋다. 우선 이물이 위치한 곳을 발견하고 나서 구개편도에 박힌 생선뼈는 간단히 제거가 되나 하인두, 후두개곡 등에 있는 경우에는 인두 점막에 국소마취제를 도포하여 구역반사를 없앤 다음 후두 감자를 이용하여 제거하거나 직달경하에서 제거한다.

6) 인두이상감증 (Globus pharyngeus)

후두를 포함하여 인두에 이상감을 호소하는 환자는 일상 외래 진료에서 흔한 편이다. 목에 무엇인가 걸려 있는 느낌, 좁아지거나 조이는 느낌, 부어있는 느낌, 종양이 있는 것 같은 느낌 등등 정확히 설명은 안되나 환자 자신은 이로 인해 고통을 받거나 신경을 많이 쓰고 있는 수가 많다. 그러나 진찰 소견 상 이상을 발견하지 못한 경우가 많아서 인두 신경증이란 진단을 붙이기도 한다. 인후두 이상감의 원인은 비강 및 부비동 질환으로 인해 후비루가 있거나 구개 편도 비대, 설편도비대, 인두후벽 림프소절의 비대, 인두염, 편도염, 종양이물, 이상경상돌기증(elongated styloid process), 경부 척추 이상이 발견된 경우에는

이로 인해 인두 이상감증이 발병한 것으로 진단 내릴 수 있다. 이렇다할 기질적 질환이 있더라도 합치되지 않는 이상감을 호소하거나 기질적 질환을 전혀 발견하지 못하는 경우에는 자율신경실조, 갑상선이나 당뇨병 등 내분비질환, 신경과민, 암공포증, 건강염려증 같은 심인성 원인도 고려해 보아야한다. 근래에는 위식도 역류가 인두이상감증에 상당히 관련이 있다는 주장이 보편화되고 있다.⁷⁾ Kaufman등은 절반이상의 인두 이물감증 환자에서 비정상적인 위식도 역류가 있음을 보고하였다.⁸⁾ 위식도 역류가 있을 때 인두 이물감증이 나타나는 기전은 첫째 인두 및 후두가 역류된 위산에 의해 직접적인 자극을 받아 인두 및 후두가 급성염증을 일으키거나, 둘째 식도하부의 역류성 식도염만으로도 신경을 통해 자극이 전달되어 인두가 후두에 이물감이 나타날 수 있으며, 셋째 위식도 역류에 의해 상부식도 괄약근이 반사적으로 긴장이 증가됨으로써 이물감이 나타날 수 있다고 설명되고 있다.⁹⁾

본 질환은 원인이 불투명한 경우가 많으므로 진단이나 치료면에서도 막연한 수가 많다. 그러나 이러한 증상을 호소한 환자에서는 우선 인두나 후두에 기질적 질환의 유무를 충분히 확인한 후에 X-선 검사와 fiberoscopy, 혈액검사 등을 시행하여 숨어있는 기질적 질환을 찾도록 노력해야한다. 이러한 검사 결과를 바탕으로 환자에서 심인성 배경을 해소시켜 주기 위해 안심시켜주는 것도 필요하며 소량의 진정제를 투여하기도 한다. 그러나 Batch를 위시하여 위식도 역류에 대한 치료로서 인두이물감 환자의 70%가 호전되었다는 보고도 있는 만큼 위식도 역류에 대한 검사와 치료를 적극적으로 해 보는 것이 좋다.¹⁰⁾

E. 외래에서 흔히 접하는 편도 질환

인두편도(아데노이드), 구개편도, 설편도, 인두후벽의 림프소절, 인두축삭, 이관편도등 상기도에 분포하는 편도 조직을 통털어 Waldeyer 편도환이라고 칭하는데 상부구식도관의 침범으로서 감염방어기전을 담당하고 있다. 이러한 편도조직은 연령적으로 기능이 활발한 소아기에는 생리적으로 비대되기도 하고 염증이 반복되는 경우에도 크기에 변화가 오지만 그

정도가 심하여 인체에 불리한 영향을 미칠 때 비로소 비대증으로 취급하게 되어 치료의 대상이 된다. 비인두 및 중인두에 분류하는 편도질환은 엄밀하게는 넓은 의미의 인두 질환에 속하지만 편의상 구분하여 따로 취급하였으며 외래에서 흔히 접할 수 있는 편도 질환을 각각 간략하게 언급하고자 한다.

1) 아데노이드 증식증 (Adenoid hyperplasia)

인두 편도, 즉 아데노이드는 보통 3세부터 커지기 시작하여 5세에는 정점에 달하다가 점점 크기가 축소하여 18세 정도되면 퇴화해 버리지만, 보통 10세미만의 아동기에 염증이 반복되거나 비강이나 부비동 질환에 의한 후비루가 있어 지속적으로 인두편도를 감염시키거나 자극시키면 비대해지게 된다. 증상은 비인강 자체가 전방으로는 비강과 연결되어 있고 측방은 이관을 통해 중이와 통해 있으며 하방으로는 구강인두와 통해있기 때문에 다양한 증상을 나타내게 된다. 즉 비폐쇄, 구강호흡 및 인두강의 협착으로 코골음 또는 수면 무호흡증이 나타나고 비루의 비강증상뿐만 아니라 이관의 폐쇄로 고막내 삼출성 중이염, 전염성 난청, 이명 등이 오기도 하며 오랫동안 비호흡이 안되고 구강을 통해 호흡하게되어 안면이나 외비 형상하는 조직등의 발달이 억제되어 소위 adenoid face를 나타내게 된다. 즉, 안면 근육의 긴장이 이완되고 비구순구(nasolabial fold)가 소실되며 언제나 입을 벌리고 있는 특징적인 모습을 나타내게 된다. 뿐만 아니라 주의력이 산만하고 정신적 반응성도 저하되기도 한다. 그 외에 하기도의 염증이 반복되기 쉽다.

진단은 후비경으로 아데노이드의 증식 상태를 관찰하거나 하비갑개가 수축되어있을 경우에는 전비경을 통해 비대된 아데노이드를 관찰할 수도 있다. 그러나 소아에서는 협조가 안되어 육안으로 관찰하는 것이 곤란할 경우가 많으며, 전비경을 통해 면봉으로 촉진해보거나 구강을 통해 손가락 끝으로 촉진해 볼 수 있으나 이것도 정확하지 못하고 곤란할 때가 많다. 이때는 3mm 직경의 비인강 fiberoscopy를 이용하면 쉽게 관찰할 수 가 있으며, 또한 이경을 전비공에 삽입하여 비강내부를 확대해서 비강점막의 상태, 비루의 존재유무, 비중격의 상태를 관찰할 수 있는데 전

비경검사를 대신할 수 있는 좋은 방법이 된다¹⁰⁾. X-선 사진으로서 두부 측면의 고압 촬영으로 아데노이드 비대를 관찰할 수 있다.

드물게 사춘기 남자에 많은 비인강섬유종과 감별이 힘든 경우가 있는데, 특징적 연령에서 비출혈이 있고 심한 비폐쇄가 있을 때는 fiberscopy를 통해 종양을 잘 관찰하고 CT나 MRI를 통해 아데노이드 증식증과 감별하며 혈관조영술을 통해 확진하여야 한다. 그리고 비인강암은 다른 두경부 종양과 달리 비교적 젊은 연령에서도 남녀 모두 발병할 수 있고¹¹⁾ 청소년기라 하더라도 아데노이드 비대가 있는 경우가 있기 때문에 이런 경우에는 비내시경을 이용하여 조직 생검을 하면 쉽게 감별할 수 있다.

치료는 아데노이드 절제술이 필요하며 아데노이드 절제술은 (Table 2.)에 인용된것처럼 여러 경우에 제거수술의 적응증이 된다. 단, 구개수열, 연구개 운동이상, 비인강 내시경으로 관찰하였을 때 연구개 상면의 중앙부가 함몰되어 있는 경우 즉 구개수 근육이 발달이 안된 경우, 연하도중 음식물이 일부 비강을 통해 역류된 적이 있는 경우, 구개파열의 가족력이 있는 경우, 신경근육계통에 이상이 있는 경우 등에 있어서는 아데노이드 절제수술후 구개인두부전 등으로 개방성 비음이 유발될 수 있으므로 신중하게 고려해야한다.¹⁰⁾

Table 2. Indications of adenoidectomy¹⁰⁾

Obstruction

- Adenoid hyperplasia with chronic nasal obstruction or obligate mouth breathing
- Sleep apnea or sleep disturbances
- Failure to thrive
- Cor pulmonale
- Swallowing abnormalities
- Speech abnormalities
- Severe orofacial/dental abnormalities resulting in a narrow upper airway

Infection

- Recurrent/chronic adenoiditis

- Recurrent/chronic otitis media with effusion
- Chronic otitis media

Neoplasia

- Suspected neoplasia(benign or malignant)

- Surgery should be considered when medical therapy fails or when complications have occurred

2) 구개편도 비대증(Obstructive tonsillar hyperplasia)

구개편도도 아데노이드와 같이 6-7세경까지 생리적으로 비대해지다가 서서히 크기가 작아진다. 그러나, 아데노이드와 같이 흔적만 남고 소실되는 것이 아니고 특히 염증이 반복되거나 만성화되면 성인이 되더라도 비대한 상태가 계속된다. 편도를 관찰할 때는 설압자를 설배부의 유평유두(circumvallate papilla)보다 더 깊숙하게 넣어서 누르게되면 구역반사가 초래되므로 주의하여야 하며 편도가 아래쪽으로 어느 부분까지 비대되어 있는지를 보기 위해서는 환자에게 "이" 발음을 하도록 하면 연구개가 거상 되면서 편도의 아래부분이 구강을 통해서 보이게된다. 증상은 코골음과 더불어 수면무호흡증, 연하장애, 비음 등을 호소하게 된다. 수면무호흡증이 있게되면 수면도중 자주 깨거나 안정되지 못한 수면을 취하거나 낮 시간에도 항상 졸리게 되는 수도 있다. 이러한 증상들은 두개 안면 이상이나 중추신경계의 이상, 신경근육 이상이 있을 때는 위험도가 더 증가하게된다.

치료는 구개편도를 수술적으로 절제해주면 되며 최근 들어 편도적출술의 가장 많은 적응질환으로서 자리 잡게 되었다. 그러나 단순히 구개편도 자체가 비대해져 있기는 하지만 아무런 증상이 없고 건강에 다른 이상이 없으면 즉, (Table 3.)에 제시된 편도 절제수술의 적용에 해당되지 않는다면 수술할 필요가 없다. 그러나, 양성 또는 악성질환이 구개편도와 아데노이드에 발생할 수 있는 만큼 구개편도가 한쪽에만 국한하여 비대해져 있을 때는 악성림프종을 의심하여 구개편도를 절제하여 조직검사로 확인해 보는 것이 좋다.

Table 3. Indications of tonsillectomy¹⁰⁾

Obstruction

Tonsillar hyperplasia with obstruction

Sleep apnea or sleep disturbances

Failure to thrive

Cor pulmonale

Swallowing abnormalities

Speech abnormalities

Serve orofacial/dental abnormalities resulting in a narrow upper airway

Infection

Recurrent/chronic tonsillitis

Tonsillitis with :

Peritonsillar abscess

Abscessed cervical nodes

Acute airway obstruction

valve disease

Chronic tonsillitis with:

Persistent sore throat

Tender cervical adenitis

Halitosis

Tonsillolithiasis

? Streptococcal carrier state unresponsive to medical therapy

? Recurrent/chronic otitis media

Neoplasia

Suspected neoplasia(benign or malignant)

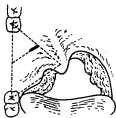
• Surgery should be considered when medical therapy fails or when complications have occurred.

3) 편도주위염(Peritonsillitis) 및 편도주위농양(Peritonsillar abscess)

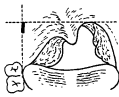
편도주위염이란 구개편도의 염증이 편도피막과 인두수축근 사이의 편도주위강(peritonsillar space)에 전파된 경우이고 농양이 형성되면 편도주위농양이라고 하며, 대개 일측성이고 성인에서 주로 발생하며 소아에서는 드물다. 자각 증상은 인두통, 연하통, 발

열, 연하곤란 등 급성편도염과 비슷하나 통증이 귀쪽으로 전달되어 이통을 호소하기도 한다. 구취 또한 심하며 타액분비가 증가하고 개구장애가 올 수도 있다. 이러한 자각증상과 일측 구개편도의 외상방의 연구개 및 편도주위에 발적, 종창이 있고 구개수 부종이 있는 국소소견이 있으면 편도주위를 시험천자하여 농이 확인되면 어렵지 않게 진단할 수 있다. 이때 얻어진 농으로서 균배양검사 및 항생제 감수성검사를 시행하되 혐기성 배양도 동시에 하는 것이 좋다. 드물게 개구장애가 있는데 이는 염증에 의해 주위의 내익돌근이 긴장하여 발생하는 것으로 비강을 통해 국소마취제를 도포해 주면 개구가 가능해진다. 시험적으로 천자를 하여도 농이 확인되지 않는 경우에는 발열 등 급성염증의 병력 등으로 진단은 내릴 수 있으나 드물게 구개 편도가 일측만 비대해 질 수 있는 질환을 염두에 두고 감별 할 필요가 있다. 편도에 발생한 악성종양 특히, 악성림프종에 감염이 합병된 경우에는 서로 구분이 잘 안되므로 임상경과를 주의 깊게 관찰하면서 편도 적출술을 권유하여 조직검사로 확인하도록 한다. 그 외에도 결핵이나 진균감염에 의해서도 편도가 일측으로 비대될 수 있기 때문에 그 가능성을 염두에 두는 것이 좋다.

치료는 내과적 치료로서는 급성 편도염과 비슷한 치료를 시행하되 외과적으로는 절개 배농을 하는 것이 일반적인데 그 위치는 (Fig 1.)에서처럼 Chiari법과 Thompson법이 알려져 있다. Chiari법은 구개수 기저의 중심에서 동측 상하 제 3대구치를 연결하는 3각형을 만들고 상대구치와 구개수의 중간점 그리고 상대구치와 하대구치의 중간점을 연결한 선상에서 절개를 가하는 것으로 일반적으로 사용되고 있다. Thompson법은 구개수 기저부에서 수평으로 그은 선과 전구개궁 전연에 접하는 수직선의 교차점에서 아래쪽으로 절개를 긋는 방법이다.¹²⁾ 국소마취제를 연구개에 도포한 해주면 마취가 충분하며 예리한 칼날로 점막을 절개하고 끝이 무딘 검자로서 벌리면 농이 흘러나오게 되며 절개후 증상은 급속히 개선되는 경우가 많다. 과거에는 절개 배농후 6주후에 편도적출술을 하는 것이 좋다고 하였으나 근래에는 절개배농과 동시에 편도적출술을 하여도 무방하다고 주장하는 이도 있다.¹³⁾



Chiari 절개선



Thompson 절개선

Fig 1. Incision point in peritonsillar abscess

4) 급성 편도염 (Acute tonsillitis)

중인두의 염증이 구개 편도에 주로 존재할 경우 편도염이라고 칭하고 급성 편도염은 구개편도에 비특이적인 급성 염증이 초래된 것을 말한다. 인두통, 발열, 연하곤란, 통증을 동반한 경부림프절 종창 등을 호소하면서 구개편도가 발적되거나 편도음외에 화농성 삼출액(농진)등이 발견되면 쉽게 진단할 수 있다. 그러나, 이러한 증상들이 모든 급성 편도염 환자에게서 다 나타나는 것은 아니며 균배양검사상 Group A beta-hemolytic streptococcus (GABHS)가 배양되어야만 급성 편도염으로 진단하는 이도 있다⁴⁰. 그 외에 편도 및 아데노이드에서 배양되는 세균과 바이러스는 (Table 4)에서 보는 바와 같다. 국소조건은 카타르성 편도염(acute catarrhal tonsillitis) 때는 인두점막 전체에 발적이 있으면서 특히 구개편도에 발적과 종창이 있는 비교적 경도의 조건을 보이나 음와성 편도염(acute lacunar or follicular tonsillitis) 때는 염증이 심하여 음와에 일치하여 노란색 또는 흰색의 화농성 위막이 부착되어 있는 것이 보인다. 이러한 병변이 보일 때는 특이적인 편도염으로서 디프테리아, 성홍열, 홍역, 기타 각종 혈액질환에 수반되는 편도염의 가능성을 염두해 두는 것이 필요하다. 디프테리아는 현재는 발견되지 않고 있으나 위막이 잘 벗겨지지 않고, 벗길 경우 쉽게 출혈하며 위막이 구개궁, 인두점막 등에 있게되나 급성편도염에서는 위막이 구개편도에만 있고 잘 벗겨질 뿐만 아니라 제거하여도 출혈하지 않는 점등으로 쉽게 구분된다. 성홍열(scarlet fever)은 전신적인 발진을 동반하는 감염증으로서 심한 편도염을 나타내는 수가 있다. 편도염은 발진이 나타나기 수일 전부터 시작하며 편도의 발적이 심하고 궤양도 형성한다. 홍역은

바이러스에 의해 발병되지만 편도염을 동반할 수 있으며 발적, 종창은 비교적 가법다. 비중상, 결막염, Koplik반점등으로 감별할 수 있다. 드물게 편도의 일측 뒷부분에 불규칙하고 경계가 선명하면서 깊은 궤양이 있고 그 위를 노란색 또는 하얀색의 위막이 부착하여 있어 중증으로 보이지만 전신상태나 발열이 경미한 경우에는 궤양위막성 편도염(Plaut-Vincent angiana)을 의심하여 균배양검사를 하여 Fusobacterium이나 Borellia를 증명하면 된다.⁴¹

급성편도염의 전반적인 치료원칙은 안정을 취하면서 발열이 있는 경우에는 해열제를 투여한다. 그리고 (Table 4.)에서처럼 세균감염이 주된 원인이기 때문에 ampicillin이나 합성penicillin계통 또는 cephalosporine계통의 항생제를 투여한다. 그리고 macrolide계나 tetracycline계통도 2차적으로 선택할 수 있다. 증상이 경미한 카타르성 편도염 때는 진통제만 투여해도 무방하다. 국소적으로는 구강 청결과 함께 루골용액을 도포 하거나 2% boric용액으로 구강세척을 한다.

Table 4. Bacteria and virus cultured from the tonsils and adenoids⁴⁰

Bacteria

Aerobic

- Group A beta-hemolytic streptococcus (GABHS)
- Group B,C,G streptococcus
- Haemophilus influenzae(type b and non-typable)
- Streptococcus pneumoniae
- Moraxella catarrhalis
- Neisseria sp.
- Mycobacteria sp.

Anaerobic

- Bacteroids sp.
- Peptococcus sp.
- Peptostreptococcus sp.
- Actinomyces sp.

Viruses

- Epstein-Barr

Adenovirus
 Influenza A & B
 Herpes simplex
 Respiratory syncytial
 Parainfluenza

5)혈액질환에 동반되는 편도질환

혈액질환이 있을 경우에 편도에 궤양, 괴사, 위막 형성등을 보이는 수가 있는데 일단 편도에 심한 염증 소견을 보이면 혈액검사를 통해 혈액질환을 감별할 필요가 있다. 대표적인 질환으로는 백혈병, 감염성 단핵증, 무과립세포증 등이다.

(1)백혈병 (Leukemia)

구내염과 같이 편도염이 나타나는 수가 많다. 편도에 백태, 위막이 부착되어 있거나 괴사성 병변 등 심한 병변이 있는 수가 많다. 혈액검사를 통해 진단하여야한다

(2)감염성 단핵증 (Infectious mononucleosis)

Epstein-Barr virus는 선택적으로 B림파구에 침범하는 특징이 있는데¹⁵⁾ 인두 및 편도에도 급성 염증을 초래하여 급성 인두 편도염을 일으킨다. 고열과 편도가 심하게 발적되고 괴사 및 위막형성이 있는 수가 많다. 동시에 경부 및 신체 타부위의 림프절 종창이 있고 비장(50%)과 간장(10%)의 비대가 있는 수가 있다.²⁾ 진단은 편도소견 및 진신림프절 종창, 발열, 비장종대 같은 임상증상이 있으면 혈액검사를 시행하여야 한다. 백혈구가 5000/mm³이상이면서 그중 50%이상의 림파구 증가증이 있고 전체 백혈구 중 10%이상에서 비전형적인 림파구(atypical lymphocyte)가 있게된다. 간효소 수치도 증가하는 수가 많으며 확진은 환자의 혈청과 말의 적혈구의 응집반응을 보는 Mono-spot test나 환자의 혈청과 양(sheep)적혈구사이의 응집반응을 보는 Paul-Bunnell test로 확진할 수 있다.²⁾

일반적으로 예후가 양호하여 대증요법으로 치료하면 된다. 세균의 2차 감염을 염려하여 항생제를 투여하기도 하나 ampicillin 투여 후에는 정도의 차이는 있으나 피부발진이 있는 수가 많다.²⁾ 과도한 염증반응을 억제하기 위해 스테로이드 제제를 사용하기도 한다.

(3) 무과립 세포증 (Agranulocytosis)

원인불명으로 오기도 하지만 여러 약물에 의한 이상반응 즉, 알레르기 반응¹⁶⁾ 또는 약물에 의한 직접적인 골수장애 등으로 과립세포가 감소되어 생체방어 기전이 파괴된 결과 세균감염이 오게되는데 편도염은 부분질환으로서 나타나게 된다. 증상은 일반적인 인두염이나 편도염과 비슷하나 구개편도의 위막, 괴사성 병변과 구내염을 동반하여 구강출혈이 있기도 한다. 황달이나 간장 비대, 림프절 종창 등을 동반하는 수가 많다. 혈액검사상 백혈구수가 감소되고 특히 호중구, 호산구, 호염기구 등의 과립세포가 저명히 감소된 소견을 보인다. 치료는 의심되는 약제의 투여를 중단하고, 스테로이드제제, 골수 부활을 촉진시키는 치료항생제를 투여하되 조혈기관에 영향을 없는 것을 선택하여 쓰는 것이 좋으며 예후가 불량하기 때문에 혈액내과의사에게 치료를 의뢰하는 것이 좋다.

III. 후두질환의 외래 진료 가이드

후두는 호흡통로로서 기도와 연결되며 연하시에는 방어작용에 의해 음식물이 기도로 들어가는 것을 막아주는 기본적인 역할을 할 뿐 만 아니라 의사소통을 위해 발성을 담당하는 중요한 기능을 가지고 있는 기관으로 여기에 이상이 있게되면 음질이상 즉 애성, 음의 높낮이의 이상, 음의 크기 이상 등의 음성장애, 호흡곤란, 천명, 기침 등의 호흡장애, 그리고 연하장애 및 이상감 등을 호소하게 된다.

후두에 관련된 검사법으로서는 후두의 형태를 외부로부터 관찰하는 시진과 촉진의 기본적인 이학적 검사 외에 구강을 통해 후두를 직접 관찰하는 후두경검사(laryngoscopy), 발성기능검사, 연하기능검사 등으로 대별할 수 있다. 이들을 간략하게 정리하면 다음과 같다.

A. 후두경 검사

기본적으로 간접후두경검사와 직접후두경검사로 구분할 수 있으나 광학기기의 발달에 의해 망원후두경검사(teledaryngoscopy), fiberscopy, 현미경하 검사 등이 보편화되었다.

1)간접후두경검사

인두에 후두경을 삽입하여 충분한 빛을 보여주면 후두내강이 반사되어 거울을 통해 관찰할 수 있게 되는데, 이때 입을 크게 벌리는 것이 좋다. "이" 또는 "에" 발음을 하도록 하면 후두개가 거상 되므로 후두내강이 넓게 관찰되고 성대 움직임도 볼 수 있게 되는데 "에" 발음을 시키면 혀가 자연스러운 위치에 있어서 좋으나 후두개 거상이 불충분하고 "이" 발음을 시키면 후두개가 거상이 잘되나 혀도 거상 되어 거울을 들여다 보기 힘들 때가 있어서 "에" 발음을 중심으로 성대의 앞부분을 보기 위해서는 필요에 따라 "이" 발음을 하도록 하는 것이 좋다.¹⁷⁾ 구역 반사가 심할 경우에는 인두에 4% 리토카인을 분무하여 마취 시키면 좋다. 한편 후두개가 후방으로 경사져 있거나 오메가 모양을 하고 있는 경우에는 후두내강으로 반사된 빛이 들어가지 않아 관찰이 힘들 때가 있는데 이때는 인두에 국소마취제를 분무한 다음 환자 자신의 손으로 혀를 잡아당기고 검사자는 왼손으로 후두경을 잡고 오른손으로는 Lublinski 후두개 거상기 (Fig. 2) 삽입하여 그 끝으로 후두개곡(vallecula)을 눌러주면 후두내강의 관찰이 가능해진다. 설단소증이 있는 환자에서는 혀의 돌출이 제한되는데 무리하여 혀를 잡아당기게 되면 설소대부분의 점막에 열상이 초래될 수 있으므로 주의하는 것이 좋다. 후두경을 통해서 후두개, 피열후두개주름, 가성대, 성대, 후두실, 성대전교련, 후두후벽, 이상와, 설근부 후두개곡, 인두측벽 및 후벽 등을 빠지지 않고 관찰하여야 한다.

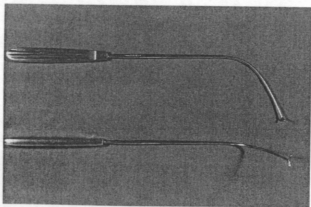


Fig 2. Lublinski epiglottis elevator (vallecular depressor)

2) 직접후두경검사

후두직달경(laryngoscope)을 경구적으로 인두에 삽입하여 후두를 직접 관찰하는 방법으로서 사용되는 후두경은 Jackson형 이외에 여러종류가 있는데 간접 후두경검사로서 후두가 충분히 관찰되지 못한 경우와 유소아에서는 협조가 안되어 간접후두경 검사가 불가능한 경우에 시행되어 왔으나 환자에게 고통을 주고 충분한 표면마취가 필요하며, 후두경이 후두점막에 접촉되어 반사적으로 성문경련(laryngospasm)이 드물긴 하나 일어날 수 있고 경추의 형태이상일지거나, 목이 짧고 두꺼운 환자에서는 시행하기 어려운 점이 있어서 최근에는 그 유용성이 감소되고 있다.

3) 현미경하 후두검사

후두미세수술용 후두경을 삽입하여 현미경을 통해 후두를 관찰하는 것으로 외래에서는 사용할 수가 없다. 단지 간접후두경의 거울을 외래에 있는 수술현미경을 통해 확대해서 볼 수가 있는데 이는 숙련성을 요구한다.

4) 망원후두경검사(teledaryngoscopy)

광학기술의 발달로 개발된 기구로서 후두의 영상이 프리즘과 대물렌즈에 의해 얻어지게 되며 사진이나 비데오 카메라를 장착하여 객관적인 기록이 가능하다. 요령은 연구개와 설근부를 국소마취제로 분부 마취시킨 후 간접후두경검사때와 같이 검사자의 왼손으로 환자의 혀를 잡고 오른손으로 망원후두경을 잡고 인두내로 삽입한다. 이때 환자로 하여금 "에" 발음을 반복시키면서 망원경을 삽입하면 그 끝이 설 배부나 구개수에 닿지 않게 된다. 이때 망원경 끝에 입김이 서리지 않도록 더운물에 담가서 덮이거나 서리방지제를 발라야 한다. 사용하는 망원경은 대개 90°와 70°를 사용한다. 망원후두경검사는 선명하고 밝으며 큰 영상을 얻을 수 있는 장점이 있으나 fiberoptic에 비해 소아나 구역반사가 예민한 환자에서는 검사가 어려울 때가 있고, 검사도중 서리가 끼기 쉬우며 검사도중 혀를 잡아당기게 되므로 정상적인 말이나 노래 등을 할 때의 후두상태를 관찰하기 힘들고, 국소마취를 해야 하므로 정상적인 후두의 기능이 변할 우려가 있다는 점이다.¹⁸⁾

5) fiberoscopy

빛을 전달하는 fiber와 영상을 전달하는 fiber로 구성된 내시경으로서 시술하기가 어렵지 않고 환자의 고통도 적은 것이 장점이다. 통상 소아는 마취하지 않고 시행하기도 하나 성인은 비강이 넓은 쪽을 택해 비강내에 점막수축제를 도포하여 하비갑개를 수축시키고 국소마취제를 분무한 다음 인두 및 후두점막을 가볍게 표면 마취하면 좋다. 분무기를 이용하여 4% 리도카인용액을 1-2분정도 흡입하면 충분하다. fiberoscope의 끝부분에 젤리를 바르면 삽입이 쉬워진다. 환자의 체위는 눕거나 앉은 자세에서 모두 가능하지만 외래에서는 대개 앉은 채로 검사한다. 비강지를 따라 서서히 삽입하고 후비공이 보이면 중인두를 향해 진행시켜 후두개가 보이면 fiberoscope의 끝의 각도를 조절하여 후두내강을 향해 진행시킨다. 이상 여부를 관찰하고자 할 때는 “에” 발음을 시키면 좋다. 만약 점액이나 타액이 fiberoscope의 끝에 묻어 상이 흐려지면 환자로 하여금 침을 삼키게 하거나 기침을 시키면 상이 선명하게 된다. fiberoscopy의 장점은 무엇보다도 수기자체가 쉽고, 고통이 없다는 점과, 소아나 간접후두경으로 관찰이 곤란하거나 구역반사가 심한 경우에도 검사하기 쉽고, 검사도중 구음기관의 운동을 방해하지 않으므로 자연 대화시의 후두운동을 관찰할 수 있는 점이다.¹⁸⁾

B. 발생기능검사

발성 기능검사는 음성의 성질이나 특징 등을 객관적으로 조사하여 후두의 병태를 진단하고 치료후의 예후를 판단하는데 도움을 준다. 대표적인 것으로서 스트로보스코피외에 공기역학적 검사, 발생지속시간, 청각에 의한 검사, 근전도 검사 등이 있다.

1) 후두 stroboscopy

성대의 진동상태를 관찰하는 검사로서 발생시의 진동은 육안으로서는 보이지 않기 때문에 성대의 진동수(주파수)와 약간 다른 주파수의 섬광을 광원으로 하여 발생시 성대를 관찰하는 것으로 성대가 서서히 진동하는 것을 볼 수 있게 만든 것이다. 스트로보스

코피를 할 때는 성대진동의 기본 주파수를 측정하고 진동의 대칭성(진폭과 위상), 규칙성 및 진폭, 그리고 성문 폐쇄상태, 점막파동, 진동하지 않는 부분이 있는지 등을 항목별로 관찰하여 판단하는데 검사자의 주관적 판단에 의해 기재하는 만큼 검사자는 정상소견을 잘 숙지하여야 한다.

2) 청각 심리적 평가

애성의 정도(Grade), 청각적 인상으로부터 애성의 조 조성(Rough), 기식성(Breathy), 무력성(Asthenic), 노력성(Strained)의 5종류를 0에서 3까지 4단계로 구분하여 표시하는 것으로 일본 음성언어 의학회에서 정하여 사용하고 있으나¹⁹⁾ 미국에서는 별로 사용되지 않고 있다. 숙련된 의사인 경우에는 환자의 애성을 듣고 특정질환을 진단할 수도 있고 치료효과 등을 판정할 수 있으나 많은 훈련이 필요하다.

3) 발성 지속 시간

발성의 능력을 어느 정도 정량적으로 알아보기 위해 하는 검사로서 피검자가 최대한 공기를 들여 마신 상태에서 가장 편한 높이와 강도로 되도록 길게 “아”하고 발성을 지속시켜 그 시간을 측정하는 것이다. 3회 측정하여 최대치를 선택하는데 남성은 30초 정도, 여성은 20초 정도 되며 소아는 약 15초 전후가 된다. 임상적으로 10초미만 이면 이상이 있다고 판단해도 되며 특히 반회신경마비 등의 성문폐쇄부전이 있으면 낮아진다.

4) 근전도

발성시 작용하는 각각의 후두근을 지배하는 신경 기능을 알아보는 검사로 성대의 운동장애가 있는 경우 신경이나 근의 마비와 관절이상 등을 구별하거나, 신경이나 근육의 기능장애에 의한 성대마비에서도 장애의 부위를 판단하는데 도움이 된다. 그러나 기술적으로 내후근에 정확히 전극을 삽입하기도 힘들고 고가의 장비여서 보편적으로 시행되고 있지 못하다.

C. 연하기능검사

연하기능검사는 후두의 기능 중에서 가장 기본이 되는 연하시 기도 방어기능을 보는 검사이다. 연하운동은 연수의 연하중추를 중심으로 하여 복잡하게 신경과 근육이 관계하고 있는데 후두는 연하 제2기에 거상 되면서 폐쇄되어 기도를 보호하게 된다. 따라서 이때 관계되는 제 9, 10, 11, 12 뇌신경의 기능을 신경학적으로 검사해 보는 것이 필요하며 X-선 검사로서 X-선 투시를 통해 구강, 인두에서 식도 입구부까지의 연하시 후두의 거상, 하강시 오연이 발생하는지 또는 이러한 운동 등이 원활하게 잘 일어나는지 등을 관찰하는 검사이다.

D. 외래에서 흔히 접하는 후두 질환

이상과 같은 검사방법을 이해하고 숙지한 가운데 외래에서 흔히 접하게 되는 후두질환으로서 중앙을 제외한 질환들은 간략하게 언급하고자 한다.

1) 급성 후두염 (Acute laryngitis)

광범위한 의미의 급성후두염이란 급성으로 발생한 후두의 염증을 총칭하거나 예를 들어 급성후두개염 등 특이한 임상양상을 보이는 것은 각각 구분하여 칭한다. 따라서 대개 급성후두염이란 후두점막의 단순한 급성 표재성 염증을 의미한다. 주된 원인은 1) 상기도염에 의한 바이러스 감염이나 이에 속발된 세균 감염, 2) 급성 전염병(홍역, 수두, 성홍열등)의 일부 분으로서 후두에 염증이 초래된 경우, 3) 자극성 가스나 연기의 흡입 등의 화학적 자극, 4) 무리한 발성이나 남용 등의 물리적 자극, 5) 내시경이나 삼관 튜브삽입등에 따른 후두외상, 6) 방사선치료에 의한 점막염 등등 여러 원인에 의해서 온다.

주된 증상은 애성, 이상감, 통증, 기침 등이며 발열이 있을 수도 있다. 후두소견은 후두점막이 발적되고 종창이 있으며 점액성 또는 농성 분비물 등이 관찰되며 위막이 부착되어 있기도 한다. 때로 발성시 성문이 완전히 폐쇄되지 못할 때도 있다. 진단은 병력, 증상 및 후두소견으로 쉽게 내릴 수 있다.

항생물질, 스테로이드, 점액용해제 등을 분무기를 이용하여 흡입하거나 2% 중조수를 흡입하면 좋다. 안정을 취하고 실내습도를 잘 유지해주면서 항생물질

과 진해거담제를 투여하면 보통 1주일 정도의 외래치료로서 치료가 잘 된다.

2) 급성 후두개염 (Acute epiglottitis)

세균감염에 의한 후두개의 점막하 조직에 붓와적염이 온 것으로서 급속히 진행하여 기도폐쇄를 일으킬 수 있기 때문에 특별한 주의를 요한다. 원인은 B형 hemophilus균 외에도 포도상구균, 연쇄상구균 등의 감염에 의해 온다. 서양에서는 소아에게 많다고 하나 동양인에게는 성인 남자에 잘 온다.²⁰⁾

인두통, 연하통, 후두이상감 등 비교적 가벼운 임상증상으로 시작하며 발열, 전신진태, 연하곤란 등이 온다. 또한 애성이나 발성장애는 드물지만 특징적으로 muffled voice가 있다.

호흡곤란을 호소하는 빈도는 많지 않지만 이 질환의 가장 주의해야할 임상증상으로 후두개의 부종에 의해 기도가 좁아지고 인두에 저류된 분비물 등으로 발생한다.

간접후두경이나 fiberoscopy로 보면 후두개가 발적 종창 되어 있는데 심한 경우에는 후두개가 말굽모양으로 부어있고 표면에 가파나 농양이 형성되어 있기도 한다. 때로는 창백색의 종창이 있기도 한다. 경부 X-선 촬영을 해보면 부어있는 후두개염을 관찰할 수 있어 보조적 진단법으로 좋다. 후두 소견이 특징적이어서 진단은 비교적 용이하다.

소아에서는 성인에 비해 기도폐쇄가 일어나기 쉬우므로 기관삽관으로 기도확보를 한 후 약물치료를 하나 성인에서는 대부분 보존적 치료로 치료되지만 급속히 진행되어 기도협착을 일으킬 수 있는 만큼 입원하도록 하여 최소 24시간 정도는 삽관이나 기관절개수술의 준비를 해 놓은 상태에서 치료하는 것이 좋다.

3) 급성 성문하 후두염

(Acute subglottic laryngitis)

급성 후두기관염, 가성croup(pseudocroup)등 여러 이름으로 불리며 바이러스, 세균감염에 의해서 온 경우와 알레르기성으로 성문하 조직에 부종이 온 것을 구분하여 칭하기도 하나 실제로 혼동하여 사용하기도 한다. 유소아에서 주로 발생하는데 바이러스나 세균감염에 의한 경우는 발열, 기침, 애성 등으로 시

작하여 흡기성 호흡곤란, 천명, 청색증 등으로 진행된다. 유소아에서 오히려 간접 후두경보다는 fiberoscopy를 이용하여 보면 성문하 점막이 발적, 종창되어 있으면서 분비물이 부착되어 있는 것을 보인된다. 알레르기에 의한 경우는 열이 없이 야간에 발작적으로 발생하며 주간에는 증상이 없는 수가 많다. 소아의 성문하부의 조직은 형태적으로 부종이 잘 생기기 쉽게 되어 있어 알레르기성 변화로 인해 성문하 점막에 창백하게 부종이 초래되어 기도협착 증상을 일으킨다.

항생제나 스테로이드로서 염증에 대한 치료와 기도를 관리하기 위해 따뜻하고 습도가 높은 조건을 만들어 주어야 하며 알레르기성인 경우는 epinephrine을 흡입하거나 소량 주사하기도 한다.

4) 만성 후두염 (Chronic laryngitis)

후두점막의 만성적이고 비특이적인 염증으로서 원인으로서는 급성 후두염이 반복되거나 상·하기도의 만성 염증이나 분비물이 파급된 경우(후비루, 객담)에 이로운 자극, 잘못된 발성법이나 음성의 혹사, 자극성 가스나 음식 및 흡연, 비폐쇄에 의한 구호흡 등이 관여하고 있다. 최근에는 위식도역류가 후두를 자극하여 발병하는 경우가 많은 것으로 보고되고 있다.⁷⁾ 주된 증상은 애성으로서 그 정도가 음성의 사용 정도에 따라 변화하여 언제 발병하였는지 불명확한 가운데 반복해서 애성이 나타나나 전신증상은 없다. 그 외에 후두이상감, 객담, 기침 등을 호소한다.

후두소견은 점막이 발적되어 있고 비후가 있으나 표면이 평활하고 좌우 차가 없어서 생검할 필요는 없으나 점막표면이 평활하지 못하고 좌우 한쪽에 국한하여 반점모양으로 상피비후나 병변 등이 있으면 전신마취 하에서 수술현미경을 통해 생검이 필요하다

치료는 보존적 치료로서 의심되는 원인인자를 제거하고 국소적으로 2% 중조수를 흡입하거나 스테로이드를 분무하지만 완치가 곤란한 경우가 많다. 그러나 발암 연령층에서 흡연을 심하게 하는 환자에서는 발암의 위험성을 알려주고 정기적으로 관찰하는 것이 좋다.

5) 역류성 후두염 (Reflux laryngitis)

위액이 식도를 통해 역류하여 후두를 자극함으로써 발생하는 질환으로서 애성이 주된 증상이나 실제적으로 성대에 특별한 이상을 찾아볼 수가 없고 간헐적으로 애성이 나타나며 만성적으로 지속되어 만성 후두염 또는 비특이성 후두염으로 진단 내리는 수가 많다. 그러나 근자에 들어 위식도 역류질환이 이비인후과 영역의 여러 질환과 관련이 있음이 보고된 이래 종래의 만성 후두염환자의 상당수가 역류성 후두염에 해당한다. 그러나 본 질환도 병력과 이학적 소견으로 진단하는 만큼 가슴앓이나 위액토출 등의 병력이 있는지, 연하곤란, 목을 조이는 느낌 (lump sensation), 만성적으로 후두를 깨끗이 하려는 헛기침 (throat clearing), 기침 등의 증상이 있는지를 물어보아야 한다. 이러한 증상들은 위식도 역류에 의해 후두가 자극을 받아 염증을 일으키고 조직의 부종이 초래되어 이물감이 발생하여 이를 깨끗이 하려는 헛기침 (throat clearing)을 반복적으로 하게 되고 헛기침이 이미 손상되고 부종이 있는 후두점막에 더욱더 외상을 초래하는 악순환을 반복하게 된다. 이학적으로는 피열부가 발적되며 피열판 (posterior commissure)의 점막이 회백색을 띠며 비후되기 때문에 (Fig. 3) 후두경피증 (pachydermia laryngis) 또는 후방후두염 (posterior laryngitis)이라고도 한다.

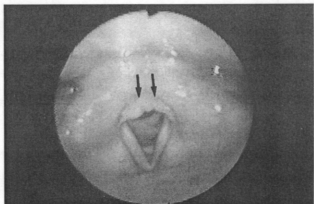


Fig 3. Diffusely irregular mucosal thickening with grayish or whitish color involving the posterior glottic area, so called "pachydermia laryngis" (arrow)

그리고 반복적인 헛기침으로 인해 피열연골의 성대

돌기를 덮고 있는 점막에 궤양을 초래하여 접촉성 궤양(contact ulcer) 및 육아종의 형태로 나타난다. 특히 드물게 기도삼관이나 전신마취의 병력이 없이 성대의 뒤쪽에 육아종이 있을 때는 이를 먼저 의심하여야 한다. 이러한 소견이 없더라도 만성적이고 설명하기 힘든 애성이 있을 때는 병력을 잘 채취하고 역류성 후두염을 의심하여 double probe pH-metry를 시행하여 진단하는 것이 좋다.

치료는 위식도 역류를 예방하기 위한 음식과 생활 습관의 지도 및 내과적 치료가 필요하며 이를 종합하면 (Table 5)와 같다.

Table 5. Antireflux therapy²¹⁾

Phase I

Lifestyle modification

- Stop tobacco usage
- Elevate head of bed(6-8")
- Reduce weight(if Applicable)
- Avoid tight-fitting clothing

Dietary changes

- Avoid fat, caffeine, chocolate, mints, carbonated drinks
- Avoid alcohols
- Avoid overeating
- Avoid ingestion of food and 3 hours before bedtime
- Antacid therapy
- Liquid antacids(15mL po after meals, 30mL po before bedtime)

Phase II

H2-blockers

- Cimetidine(Tagamet)
- Ranitidine(Zantac)
- Famotidine(Pepcid)

Prokinetic drugs

- Bethanecol(Urecholine)
- Metoclopramide(Reglan)
- Cisapride(investigational)

Cytoprotective agents
Sucralfate

Phase III

Antireflux surgery
Nissen fundoplication
Hill
Belsey

6) 성대 폴립 (Vocal polyp)

점막 바로 아래에 위치한 혈관이 파열되어 그 결과 결합조직이 증식하고 삼출액이 혼합하여 국한적으로 폴립을 형성하는데 성대 막양부의 중간부위 즉 전체 성대의 전방 1/3부위에 주로 온다. 진단은 간접후두경으로 쉽게 관찰되나 성대가 잘 보이지 않을 때는 fiberscopy로 관찰한다. 성대폴립처럼 보이나 실제로 성대 낭종인 경우가 있는데 육안으로 감별이 곤란할 경우가 있다. 그러나 성대 낭종인 경우는 정도에 비해 애성의 정도가 심하고 낭종내의 내용물 때문에 점막의 가동성이 없어져서 stroboscopy 상 점막과동이 소실된다. 성대낭종의 대부분은 점막 안에 노란색의 쫘팍 만한 낭종의 모습이 보이지만 폴립으로 오인될 수 있으므로 수술 전에 stroboscopy를 통해 구분하여야 한다. 왜냐하면 (성대낭종인 경우 낭종피막을 잘 벗겨서 완전히 적출하기가 어렵고) 따라서 재발하는 수가 많아서 미리 환자에게 설명해 주지 않으면 의사로서 당황하게 되는 수가 있다.

과거에는 간접후두경이나 직접후두경하에서 폴립절제술을 하기도 하였으나 불충분한 절제로 재발 할 수도 있고 과도한 절제로 반흔조직을 유발하여 음성이 나빠지는 수가 있어 전신마취를 하여 현미경하에서 후두미세수술을 하는 것이 좋다.

7) 성대 결절 (Vocal nodule)

음성의 혹사나 잘못된 발성 등으로 성대 유리연에 국한성으로 점막이 비후된 것이다. 폴립과 같이 성대 막양부의 중간부분에 오는데 성인에서는 여성에게 많고 소아에서는 남성에게 많다. 병리조직학적으로 폴립과의 구분은 곤란하며 임상적으로 구분한다. 즉 결절은 창백한 색깔의 작은 음기로서 일반적으로 좌우

대칭적으로 발생하지만 폴립은 결절보다는 크고 주위 부종을 동반하기도 하며 편측성이 대부분이다. 성대 결절은 직업에 따라 singer's nodules, teacher's nodule, preist's nodule 등으로 불리운다. 간접후두경으로 관찰이 잘 되지만 초기의 결절은 적어서 육안적으로 확인이 잘 안될 수가 있는데 발생시 결절부위에 점액이 부착하여 있는 수가 많아서 기침을 시킨 후 주의 깊게 관찰하면 볼 수 있다. 망원 후두경으로 관찰하면 확대되어 잘 보이게 된다.

초기의 작은 결절은 침묵요법이나 발생지도로서 소실되는 수도 있으나, 경과가 오래 되고 큰 것은 현미경하 후두미세수술이 좋다. 성대결절은 잘못된 발성 습관에 의해서 오기 때문에 재발을 방지하기 위해서 (Table 6)과 같이 음의 위생에 관심을 갖도록 지도하는 것도 중요하다.

Table 6. Bad and good phonation methods, noxious factors to vocal cords.

I. 나쁜 발성법

1. 큰소리로 외치거나 떠들며 소란을 피운다.
2. 힘주어서 목소리를 낸다.
3. 운동하면서 목소리를 낸다.
4. 흥분하여 말한다.
5. 빠른 속도로 말한다.
6. 시끄러운 장소에서 말한다.
7. 피곤할 때 말한다.
8. 극단적으로 높거나 낮은 목소리를 낸다.
9. 감기 걸려 있을 때 말한다.
10. 기묘한 목소리를 흉내낸다.

II. 좋은 발성법

1. 침착하게, 천천히, 분명하게 말한다.
2. 상대방이 듣기 쉬운 곳에서 말한다.
3. 편안하게 나오는 목소리로 말한다.
4. 편안하게 나오는 목소리로 노래한다.
5. 넓은 장소, 시끄러운 장소에서 말할 때는 마이크를 사용한다.

III. 성대에 유해한 인자

1. 담배
2. 과도한 음주

3. 오염된 공기를 마심
4. 심한 기침, 가래 뱀음
5. 무거운 물건을 들어올림
6. 힘을 주어서 물건을 쥐거나 끌어당김
7. 힘주어서 대변을 본다.

8) Reinke씨 부종 (Reinke's edema)

polypoid vocalis라고도 하며 성대점막의 상피하층 즉, 고유층의 표층(Reinke's space)에 젤리 모양의 끈끈한 액체가 고이게 되어 성대 진동기에 걸쳐 부종을 보이는 질환이다. 대부분 양측성으로 오며 만성자극 특히 심한 흡연을 한 환자에서 잘 오며 고령자에서 많다. 발생시 낮은 음이 특징으로 고음은 발생할 수 없는 경우가 많다. 보존적 치료로는 좋아지지 않으므로 현미경하에서 후두미세수술을 하는 것이 좋다. 이때 성대 상면의 점막에 앞뒤로 절개를 가하고 Reinke's space안에 있는 젤리 모양의 부종액을 성대 아래쪽으로부터 짜 올려서 흡인해 내는 방법이 많이 쓰인다.

9) 반회신경마비

(Recurrent laryngeal nerve paralysis)

성대의 내외운동을 지배하는 반회신경에 마비가 초래되어 성대운동장해가 초래된 것이다. 반회신경은 미주신경의 분지로서 연수의 핵에서 나와 경정맥공을 통해 두개외로 나와서 상인두 신경을 내고 흉부로 내려와서 반회신경의 분지를 낸다. 우측은 쇄골하 정맥을 좌측은 대동맥을 감고 식도와 기관사이를 따라 다시 상행하므로 반회신경이라 칭하며 후두 내로 들어가서 내후두근을 지배한다.

마비 원인은 갑상선이나 흉부의 악성종양과, 이에 대한 수술의 결과에 의한 경우와, 감기 등에 의한 것, 원인불명의 경우가 대부분을 차지하나 (Table 7)과 같이 여러 원인에 의해 올 수 있다. 성대의 운동을 관찰하여 후두에 종양이나 외상성 반흔이 없이 호흡이나 발생시 성대가 움직이지 않으면 반회신경마비로 진단할 수 있다. 음성기능 검사상 발생지속시간이 단축되고 발생시 호기류음이 증가하며 stroboscopy상 성문 폐쇄부전과 성대진동이 약해지는 것을 볼 수 있다. 일단 마비로 진단되면 여러 각

도에서 그 원인을 찾도록 하여야 한다. 감기나 수술에 의한 마비는 병력을 통해 판단할 수 있지만 경부나 흉부의 악성종양의 첫 증상으로서 반회신경마비가 온 경우에는 이를 규명하기 위한 검사가 필요하다. 즉 경부의 시진 및 촉진으로 경부종양 특히 갑상선종양이나 경부림프절을 만져보고 하인두나 경부식도종양여부를 잘 관찰해야 하며 흉부X-선 검사로서 폐종양, 폐결핵, 림프절 종창, 대동맥류등의 유무를 관찰해야 한다. 또 경부나 흉부에 종양이 의심되면 경부초음파나 경부 및 흉부의 CT나 MRI를 통해 확인하고 중추신경 질환이 의심되면 두부CT 도 시행하여야 한다. 이러한 여러 검사들로도 원인이 발견되지 않으면 특발성으로 판단한다.

치료는 원인질환에 따라 근본적인 치료를 선행하며 보존적인 치료 방법으로는 vitamin B12, 말초혈관확장제, 스테로이드, 성상신경절 차단술 등이 소개되고 있으며¹²⁾, 수술적 요법으로는 편측성인 경우 성대내주입술과 성대 내방이동술, 양측성인 경우에는 기관개창술, 피열연골 적출술, 성대외방 고정술 등이 시행된다.

Table 7. Etiology of recurrent laryngeal nerve paralysis

Cetral paralysis	progressive bulbar palsy amyotrophic lateral sclerosis	
Vagal paralysis	tumor, aneurysm around jugular foramen	
Recurrent laryngeal nerve paralysis	chest	mediastinal tumor, esophageal carcinoma aortic aneurysm, tuberculoma
	neck	endotracheal intubation thyroid carcinoma, trauma
	operative	chest operation(mediastinal lymph node dissection, chest or aortic surgery) neck surgery(thyroid surgery)
miscellaneous	URI mutiple neuronitis intoxication idiopathic	

References

- 1) Goldstein MN. Office evaluation and management of the sore throat. *Otolaryngol Clin North Am* 1992; 25: 837-42
- 2) Wenig BM, Kornblut AD. Pharyngitis In: Bailey BJ, editor. *Head & Neck Surgery-Otolaryngology*. Philadelphia: J.B. Lippincott Company; 1993. P.551-67
- 3) Cherry JD, Jahn CL. Herpangina : The etiologic spectrum. 1965; 26: 632-6
- 4) Waldman RH. Tuberculosis and the atypical mycobacteria. *Otolaryngol Clin North Am* 1982; 15: 581-6
- 5) Martinez SA, Mouney DF. Treponemal infections of the head and neck. *Otolaryngol Clin North Am* 1982; 15: 613-9
- 6) Aragon SB, Jafek BW. Stomatitis. In: Bailey BJ, editor *Head & Neck Surgery-Otolaryngology*. Philadelphia: J.B. Lippincott Company 1993, P. 531-50
- 7) Cho JS. Manifestations and treatment of gastroesophageal reflux disease. *Korean J Bronchoesophagol* 1996; 2: 37-45.
- 8) Kaufman JA. The otolaryngologic manifestation of gastroesophageal reflux disease: a clinical investigation of 225 patients using ambulatory 24hours pH monitoring and an experimental investigation of role of acid and pepsin in development of laryngeal injury. *Laryngoscope* 1991; 101: 1-64
- 9) Batch AJ. Globus pharyngeus(part I). *J Laryngol Otol* 1988; 102: 152-158.
- 10) Brodsky L. Tonsillitis, tonsillectomy, and adenoidectomy. In: Bailey BJ, editor *Head & Neck Surgery-Otolaryngology*. Philadelphia: J.B. Lippincott Company 1993, P. 833-47.
- 11) Jankin RDT. Nasopharyngeal carcinoma: a retrospective review of patients less than thirty years of age. 1981; 47: 360-6
- 12) Noda H. Peritonsillar abscess. In: Nakai Y, Toriyama H, Kataura A, Sajto H, editors. *Today's Otolaryngo-logy · Head & Neck Surgery*. Tokyo: Igakushyoin; 1992, P. 347-8.
- 13) Holt GR, Tinsley PP. Peritonsillar abscess in children. *Laryngoscope* 1981; 91:1226-9
- 14) Zalzal GH, Cotton RT. Pharyngitis and adenotonsillar disease. In: Cummings CW, Fredrickson JM, Harker LA, Krause CJ, Schuller DE, editors. *Otolaryngology-Head and Neck Surgery*. 2nd ed. St Louis: Mosby Year Book; 1993. P. 1180-98.
- 15) Sumaya CV. Epstein-Barr virus In: Feigin RD, Cherry JD, editors. *Textbook of pediatric infectious diseases*. 4th ed. philadelphia: WB Saunders; 1998. P1751-64.
- 16) Guy JT. Oral manifestations of systemic disease. In: Cummings CW, Fredrickson JM, Harker LA, Krause CJ, Schuller DE, editors. *Otolaryngology-Head and Neck Surgery*. 2nd ed. St Louis: Morby Year Book P. 1216-29.
- 17) Hiroto I. Examination of the larynx. In: Hiroto I, editor *Minor textbook of otolaryngology*, 5th ed. Kyoto: Kinpodo; 1986. P 228-34.
- 18) Yanagisawa E. A comparison of fiberoptic and telescopic documentation. *Ann Otol Rhinol Laryngol* 1983; 91: 354-8.
- 19) Hirano M. Acoustic analysis of pathologic voice. *Acta Otolaryngol (Stockh)* 1988; 105: 432-8.
- 20) Inouye T. Acute epiglottitis. In: Nakai Y, Toriyama H, Kataura A, Sajto H, editors. *Today's Otolaryngology · Head & Neck Surgery*. Tokyo: Igakushyoin. P397-9.
- 21) Shockley WW. Esophageal diseases. In: Bailey BJ, editor. *Head & Neck Surgery-Otolaryngology*. philadelphia: J.B. Lippincott Company: P 690-710.
- 22) Tanaka S, Hirano M. Recurrent laryngeal nerve paralysis. In: Nakai Y, Toriyama H, Kataura A,

Sajto H, editors. Today's Otolaryngology · Head
& Neck Surgery. Tokyo: Igakushyoin. P 408-11