

## 악하선의 악성혼합종양

고려대학교 의과대학 이비인후-두경부외과학교실  
최중욱·정근·김용환·김우정·이승훈·최건

= Abstract =

### Malignant Mixed Tumors arising in Submandibular Glands

Jong Ouck Choi, M.D., Keun Chung, M.D., Yong Hoan Kim, M.D.,  
Woo Jung Kim, M.D., Seung Hoon Lee, M.D., Geon Choi, M.D.  
*Department of Otorhinolaryngology-Head and Neck Surgery,  
College of Medicine, Korea University, Seoul, Korea*

Malignant mixed tumor of the salivary gland is defined as the carcinoma arising from the previous benign mixed tumor, and it is mainly developed in the parotid gland, but less likely in the submandibular gland. Malignant mixed tumor include three different clinical and pathologic entities: carcinoma ex mixed tumor, carcinosarcoma, metastasizing mixed tumor.

Because of various histopathological pattern and oncogenic modality of the malignant mixed tumor in the submandibular gland, it is more difficult to make an early diagnosis and treatment in the submandibular gland than those in the parotid gland.

Recently, we had experienced two cases of the carcinoma ex mixed tumor arising from the benign mixed tumors in the submandibular glands. In both cases, constant sized, painless submandibular gland masses for a long time showed the evidences of malignant transformation as the abrupt increase of the mass size, adhesion to the adjuvant structures. Radical submandibular gland resection and selective neck dissection were performed with adjuvant radiation therapy in both cases. All the patients have been well on. So, we report on these cases with a brief review of literatures.

KEY WORDS : Malignant mixed tumor · Submandibular gland

#### 서 론

악성혼합종양은 기존의 양성혼합종양에서 악성종양이 기원한 경우로 정의되며, 주로 이하선에 호발하나 악하선에서의 발생빈도는 10% 정도로 보고되고 있다<sup>5,8,9)</sup>. 악하선의 악성혼

합종양은 이하선에 기원한 것에 비하여 다양한 조직병리학적 형태와 종양생물학적 성상으로 발현되므로 종양의 조기진단과 치료에 어려움이 있다<sup>9)</sup>. 이에 저자들은 악하선의 악성혼합종양의 적절한 진단 및 치료지침의 설정에 도움을 얻고자 악하선에 발생한 2례의 악성혼합종

양에 대하여 수술전, 후 치료경험을 보고하고자 한다.

## 증 례

### 증례1

환 자 : 성○우 (남자/55세)

주증상 : 우측 악하부 종물

현병력 : 내원 20년 전부터 우측 악하부에 완두콩 크기의 종물이 촉지되었으나 치료없이 지내다가 10개월 전부터 종물의 급속한 성장이 관찰되어 내원하였다.

진찰소견 : 우측 악하부에 4×5 cm 크기의 가동성의 등글고 단단한 무통성의 종물이 관찰되었다.

검사소견 : 세침흡인검사상 악성도가 의심되는 세포가 관찰되지 않았고, 전산화단층촬영에서는 우측 악하부에 주위와 경계가 비교적 명확하고 조영제에 뚜렷하게 음영이 증가되는 종물이 관찰되었다 (Fig. 1).

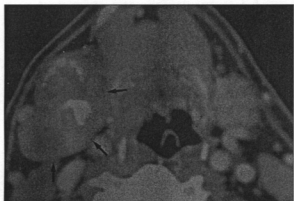


Fig. 1. Contrast-enhanced axial CT scan image at the submandibular gland shows 4×3×3 cm sized well margined lobulated, well enhanced mass with calcification (arrow).

치료경과 : 세침흡인검사상 악성종양의 증거는 없었으나 병력 및 임상적으로 악성종양일 가능성을 염두해 두고, 1994년 9월 29일 전신 마취하에 진단 및 치료적 우측 악하선의 개방

성 조직검사를 시행하였다. 술중 동결절편검사상 악성종양임을 확인하고 우측 광범위 악하선절제술 및 예방적 경부청소술을 부가적으로 시행하였다. 수술소견상 우측악하선에서 4×6×6 cm 크기의 비교적 불규칙한 표면을 가지나 주위 조직과 유착이 심하지 않아 쉽게 박리되는 종물이 발견되었다. 술후 조직병리학적 소견상 양성혼합종양과 선암이 동일 부위에서 관찰되어, 양성혼합종양에서 기원한 악성종양으로 확진하였다 (Fig. 2).

술후경과 : 1994년 10월 7일부터 1994년 12월 22일까지 원발부와 경부에 술후 방사선치료로 6500cGy를 조사한 후 현재까지 합병증이나 재발없이 외래 추적관찰 중이다.

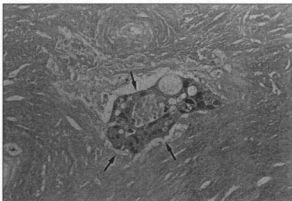


Fig. 2. An H-E stained section (×200) reveals adenocarcinoma (arrow) arising in a pleomorphic adenoma.

### 증례2

환 자 : 이○래 (남자/54세)

주증상 : 우측 악하부 종물

현병력 : 내원 30년 전부터 우측 악하부에 완두콩 크기의 종물이 촉지되었으나 치료없이 지내다가 7개월 전부터는 동통을 수반한 종물의 급속한 성장이 관찰되어 내원하였다.

진찰소견 : 우측 악하부에 6×7 cm 크기의 경도의 압통을 동반하는 고정된 종물이 관찰되었다.

검사소견 : 세침흡인검사상 악성도가 의심되는 세포가 관찰되었고, 전산화단층촬영에서는

측 악하선에 주위와 경계가 비교적 명확하고 부에 다발성 석회화를 보이며 조영제에 두하게 음영이 증강되는 종물이 관찰되었다 (Fig. 3).

**치료경과 :** 병력 및 임상증상에서 악성화가 심되고 세침흡인검사서 악성도를 보이는 포가 관찰되어 악성종양일 가능성을 염두에 고 1996년 11월 13일 전신마취하에 진단 및 치료적 우측 악하선의 개방성 조직검사를 시 하며 동결절편검사상 악성종양임을 확인하 우측 광범위 악하선절제술 및 예방적 경부 소술을 부가적으로 시행하였다. 수술조건상 측악하선에서 6×6×7 cm 크기의 불규칙한 면을 가지며 주위 조직 및 피부와 유착되어 는 종물이 발견되었다. 술후 조직병리학적 견상 동일부위에 양성혼합종양과 경계하여 도의 분화도를 갖는 점막상피암이 관찰되어, 양성혼합종양에서 기원한 악성종양으로 확진 되었다 (Fig. 4).

**술후경과 :** 1996년 12월 9일부터 1997년 1월 1일까지 원발부와 경부에 술후 방사선치료로 6000cGy를 조사한 후 현재까지 합병증이나 재 없이 외래 추적관찰 중이다.

## 고 찰

타액선의 양성혼합종양은 임상적 및 조직병 학적 범주로서 기존의 양성혼합종양에서 상 세세포암종이 발생한 carcinoma ex mixed tumor, 상피세포암종 및 육종의 동반발생이 있 는 carcinosarcoma, 조직학적으로 양성혼합종 양과 동일하나 전이가 가능한 metastatizing mixed tumor로 분류된다<sup>5)</sup>. 이중 carcinoma ex mixed tumor가 가장 흔한 형태로 악성부분은 1) 침습성, 2) 정상조직의 파괴, 3) 세포역형 화, 4) 세포의 다형성증, 5) 비정형의 유사분 리, 6) 비정상적 구조등의 양상을 보인다<sup>5)</sup>.

본도는 전체 타액선종양 중 3.6%, 전체 혼 합종양의 6.2%이며, 전체 타액선악성종양 중 11.7%를 차지하고, 평균호발연령은 56.4세

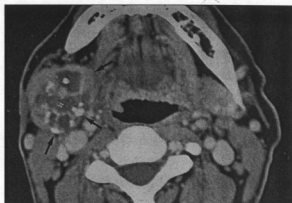


Fig. 3. Contrast-enhanced axial CT scan image at the submandibular gland shows 5×4×3 cm sized well marginated lobulated mass. Multiple necrotic and cystic portions with multiple calcification were noted in the mass (arrow).

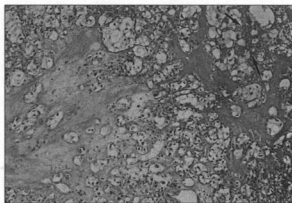


Fig. 4. An H-E stained section (×40) reveals mucoepidermoid carcinoma (arrow) in a pleomorphic adenoma.

로 주로 50~70대에 호발하는 것으로 보고되고 있다<sup>6,8,9,10,12)</sup>. 발생위치의 역학적 분포는 이하선 에 81%, 악하선에 16.5%, 설하선에 0.4% 가량 기원하며 악하선에 발생한 경우 예후가 보다 불량하므로 유의하여야 한다<sup>1,6,8,9,10)</sup>.

진단은 병력, 이학적 소견, 세침흡인검사, 그 리고 방사선학적검사 (초음파검사, 타액선조영 술, 동위원소검사, 전산화단층촬영) 등의 종합 적인 평가가 요구되며, 확진은 조직병리학적 검사에 의한다<sup>5,8,9)</sup>. 임상적으로는 장기간 무통

성으로 지내온 악하부 양성혼합종양이 갑작스러운 성장과 설하신경, 설신경, 안면신경등 주변신경의 침윤증상이 있거나, 동통의 발현, 주변 심부구조 및 피부에의 고정 발생할 경우 악성화의 가능성을 의심할 수 있으며<sup>2,3,9,10</sup>, 악하선종양의 경우 동통이 더욱 흔한 것으로 되어있다<sup>3,6</sup>. 저자들이 치험한 첫 증례는 20년간 성장이 정지되어 있던 무통성의 악하부 종물이 갑자기 커져서 내원한 예이고, 다른 증례는 20년전에 발생한 무통성의 악하부 종물이 최근 동통 및 주변조직과 유착된 소견을 보이면서 갑자기 커져서 내원한 경우로 병력상으로 악성화의 가능성을 의심할 수 있었다. 세침흡인 검사는 악성혼합종양의 술전 진단과정에 중요하나 진단적 위음성율이 높고 조직과피로 인해 정확한 진단이 어려울 수 있다<sup>7</sup>. 악성혼합종양의 병리조직학적 진단기준은 기존의 양성혼합종양에서 악성의 기준을 충족시키는 악성세포를 확인하는 것이다. 이때 악성의 기준조건은 1) 상피세포의 증가된 핵질/세포질 비율, 2) 뚜렷한 핵소체, 3) 유사분열의 증가, 4) 피사의 출현, 5) 침윤성 성장, 6) 피막의 침윤 등으로 보고하고 있다<sup>5,9,13</sup>. 술전 악성종양이 의심되면 개방성 생검과 동결절편검사를 반드시 시행하여 치료의 범주를 결정하여야 한다.

치료는 악성혼합종양의 국소제발과 원격전이 빈번하고 다른 부위의 타액선 종양보다 공격적인 성향을 보이므로 타액선을 포함한 광범위 국소절제술을 시행하여 원발 및 국소제발의 가능성을 감소시키고, 원발병기가 진행된 경우 예방적 경부청소술 및 부가적으로 방사선 또는 항암화학요법을 추가하는 것이 합당하다고 사료된다<sup>9</sup>.

예후는 악성종양부분이 주위조직과 경계가 분명한 피낭을 형성한 경우에 양성혼합종양과 유사하게 양호하나, 피막을 침범시 불량한 것으로 보고되고 있다<sup>6,10,11</sup>. Gerugthy등은 침윤성 성장, 피사 및 국소 석회화, 신경 및 혈관의 침범시 예후가 불량하다고 하였다<sup>6,7</sup>. 원격전이의 빈도는 폐, 뼈(특히 척추), 복부장기, 중추신경계 등의 순이며<sup>4,6,14</sup>. 흉부촬영 및 골주사검

사를 통한 정기적 추적관찰이 필요하다.

## 요 약

악하선의 혼합종양은 무통성 종괴이외에 다른 이학적 증상이나 증후가 불분명하나 저자들이 치험한 증례의 경우와 같이 기존의 종물의 갑작스러운 증대, 주변조직과의 유착, 그리고 동통이 발현되는 경우 악성화를 강력하게 의심하여야 한다. 진단에 있어 악하선 종물의 양성과 악성의 감별은 병력, 진찰소견, 세침흡인검사, 방사선학적검사 등의 종합적인 평가가 요구되며, 술중 동결절편검사를 반드시 시행하여 치료의 지침을 결정하여야 한다. 치료는 국소제발과 원격전이가 빈번하고 공격적인 성향을 보이므로 광범위 국소절제술을 시행 후 부가적인 치료로 예방적 경부청소술 및 방사선 또는 항암화학요법을 추가하는 것이 합당하다고 사료된다.

## References

1. 김운석, 장철호, 나한조 등 : 이하선에 발생한 악성혼합종양 1례. 한이인지 28 (6) : 826~828, 1985
2. 오경균, 이국행, 심윤상 등 : 악성혼합종양의 이상적 고찰. 대한두경부종양학술지 9 (2) : 227~232, 1993
3. Beahrs OH, Woolner LB, Kirklin JW, Devine KD : Carcinomatous transformation of mixed tumors of the parotid gland. Arch Surg 75 : 605~614, 1957
4. Foote FW Jr, Frazell EL : Tumors of the major salivary glands. Cancer 6 : 1065~1133, 1953
5. Gnepp DR, Wenig BM : Malignant mixed tumor. Surgical pathology of the salivary gland (ed Mitchell J), Philadelphia, Fothline Co, pp 350~372, 1991

5. Gary LE, Paul LA, Douglas RG : *Major problems in pathology. Surgical pathology of the salivary glands. WB Saunders Co, pp 350~368, 1991*
7. Gerughty RM, Scofield HH, Brown FM, *Malignant mixed tumors of salivary gland origin. Cancer 24 : 471~486, 1969*
8. Kaplan MJ, Johns ME : *Malignant neoplasms. In Otolaryngology Head and Neck Surgery (ed. Cumming CW) Anne S, et al. 2nd Ed. Saint Louis, The CV Mosby Co, pp 1043~1078, 1993*
9. Kim YH, Seok YS, Jung KY, Choi JO : *Malignant mixed tumors arising in salivary glands. Clin Otol 6 (2) : 275~279, 1995*
10. LiVolsi VA, Perzin KH : *Malignant mixed tumors arising in salivary glands I. Carcinomas arising in benign mixed tumors : A clinicopathologic study. Cancer 39 : 2209~2230, 1977*
11. Patey DH, Thackray AC, Keeling DH : *Malignant disease of the parotid. Br J Cancer 19 : 712~737, 1965*
12. Spitz MR, Batsakis JG : *Major salivary gland carcinoma. Arch Otolaryngol 110 : 45~49, 1984*
13. Spiro RH, Huvos AG, Strong EW : *Malignant mixed tumor of salivary origin : A clinicopathologic study of 146 cases. Cancer 39 : 388~396, 1997*
14. Thomas WH, Coppola ED : *Distant metastases from mixed tumors of the salivary glands. Am J Surg 109 : 724~730, 1965*