

편도와 아데노이드 절제술에 합병된 화농성 환축추간 불안정성

전남대학교 의과대학 이비인후과학교실
국중호·유영채·조재식

= Abstract =

Pyogenic Atlanto-Axial Instability after Tonsillectomy and Adenoidectomy

Joong Ho Kook, M.D., Young Chae Yu, M.D., Jae Shik Cho, M.D.
*Department of Otolaryngology, College of Medicine,
Chonnam National University, Kwangju, Korea*

Atlanto-axial instability occurred after tonsillectomy and adenoidectomy due to the inflammatory laxity of the anterior transverse ligament between the 1st and the 2nd cervical vertebrae, which brings about severe neck pain with stiffness and limitation of the range of motion of the head is very rare.

Recently we experienced two cases of atlantoaxial instability. One happened to a 29-year old male after tonsillectomy under local infiltrative anesthesia, was treated with posterior spinal fusion. The other, happened to a 4-year-old patient after tonsillectomy and adenoidectomy under general anesthesia, was treated by the conservative treatment.

We report these cases with a literative review.

KEY WORDS : Atlanto-axial instability · Tonsillectomy · Adenoidectomy

서 론

환축추간 불안정성이란 환축추 관절을 안정화시키고 있는 관절낭이나 여러 인대결합조직들에 파열 또는 병변으로 인해 불안정성이 초래되는 것을 말하며 이는 신경증상이 동반될 수 있으며 신경 증상이 없는 경우이라도 사소한 외상에 의해서 사지마비 또는 사망의 가능성이 상존하게 된다¹²⁾. 발생원인은 선천성, 외

상성, 결핵, 경부임파선염, 인후부농양등의 감염성, 그리고 류마티오이드 관절염등이 있다^{14,8,10)}.

¹¹⁾ 화농성 염증에 의한 원인은 1908년 Wittek¹⁶⁾에 의해 처음 거론된 후 두경부의 수술이나 진단을 위한 조작에 합병되어 발생된 경우들이 보고되고 있다.

편도나 아데노이드 수술후에 이러한 합병증이 발생된 것에 대해서는 Sipila등¹⁵⁾의 보고가 있었으나 매우 희귀하며 국내에서는 아직 보

고된 바 없다. 근래 저자들은 편도와 아테노이드 절제술 후 발생한 환축추간 불안정성 2레를 치형하였기에 문헌 고찰과 함께 보고하고자 한다.

증례 1

29세 남자로서 두경부의 심한 통증과 강직에 의한 운동제한을 주소로 입원하였다. 입원 14일전에 이비인후과 의원에서 국소침윤 마취하에 양측 편도선 절제술을 시행받았으며, 수술 다음날부터 고열과 함께 두통 및 두경부의 통증이 출현하였다. 의식은 명료하고 보행은 가능하였으나 구토가 수회 있었다. 수술전에 별다른 전신적 및 국소적 이상이 없었고, 수술은 별다른 이상이 정상적으로 수행되었다 하며, 병력상으로도 특별한 소견이 없었다. 입원 당시의 이학적 검사소견상 강직에 의해서 경부는 모든 방향으로 운동제한이 심하였으며 상하지의 운동 및 지각장애는 관찰되지 않았다. 심근 반사는 약간 향진되어 있었고, Kernig sign은 양성이었으며, 팽방 기능등 다른 신경학적 소견은 정상이었다. 혈액검사상 백혈구수는 15,700/mm³으로 증가되어 있었는데 주로 다핵구의 증가 소견이었고, 혈침속도는 110mm/hr로 현저히 증가되었으며, C-reactive protein은 양성이었다. Widal test, ASO titer, 혈액배양, 척수액 천자, 뇨등의 검사는 정상범위이었다. 두경부의 X-선 소견상 환추가 축추의 전방으로 아탈구 되었는데, 환추의 전방결절과 축추의 치상돌기 사이의 간격이 11mm로 증가되어 있었고, 치상돌기와 환추의 후방결절 사이의 간격은 11mm로 감소되어 있었다. 환추와 축추의 골절은 거의 정상으로서 골조송증이나 골파괴상은 관찰되지 않았다. 환추와 축추의 전방 연부조직은 약간 팽창된 소견이었다(Fig. 1). 치료는 항생제 투여와 함께 경부 보조기를 착용하여 보존적으로 시도하였다. 입원 1개월후 염증에 의한 전신적 증상은 호전되었으나, 그후에도 두경부의 통증은 지속되었고, X-선 검사상

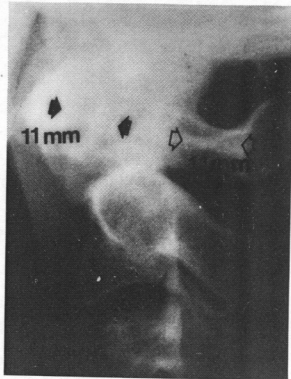


Fig. 1. A 29-year-old male. Anterior subluxation of atlas with widening of the atlantodental interval and narrowing of the space available for spinal cord was observed 2 weeks after tonsillectomy.

환축추간 불안정의 소견이 계속되었다. 입원 2개월후 Brooks와 Jenkins방법²⁾에 의한 환축추간 후방유합술을 시행하였다. 수술 소견상 환축추부는 매우 불안정하여 쉽게 정복이 가능하였다. 수술후 1주후부터 보행을 시행하였으며, 경부보조기는 골 유합될 때까지 수술후 3개월간 시행하였다. 수술 2년후 추시 소견에서 환추와 축추는 정복된 위치에서 잘 유합된 소견으로 염증의 재발을 시사하는 소견은 없었다(Fig. 2). 경부의 통증은 없었고 사지의 신경학적 기능은 정상이었다. 경부의 회전운동은 좌우 각각 30°씩으로 제한된 상태였으며 굴신 운동은 거의 정상범위이었다.

증례 2

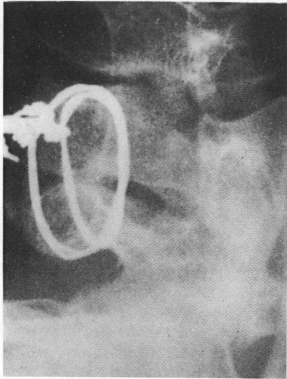


Fig. 2. Two years after posterior arthrodesis, solid fusion in reduced position was seen.

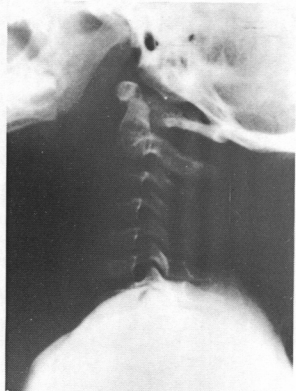


Fig. 3. Preoperative radiograph of neck lateral.

4세 남자로 코골음과 구강호흡을 주소로 전 대학교병원 이비인후과에 입원하였다. 병력상 Down증후군, 두경부 외상, 또는 류마티오이드 관절염등의 기왕력은 없었다. 술전 시행한 일반 혈액 검사, 일반 화학 검사, 면역 혈청 검사와 뇨 검사상 이상소견은 없었으며, 단순 두경부 측면 방사선 촬영상, 편도와 아테노이드의 비후외에는 별 특이 소견은 없었다(Fig. 3). 전신 마취하에서 양측 편도와 아테노이드 절제술을 시행하였다. 술후 3일째 38.7℃의 고열과 함께 경부 후굴을 제한시키는 경직과 두경부 통증이 발생하였다. 당시 혈액 검사상 백혈구수는 17,000/mm³, 혈청 속도는 65mm/hr로 증가되었으며 다른 검사는 중례 1과 같이 별 다른 이상 소견은 없었다. 다만, 두경부 측면 단순 방사선 굴절 stress view상 축추의 전방 아탈구 길이가 3mm로써 소아로서는 정상 범위의 한계치이었으며 인후부강(retropharyngeal space)이 증가된 소견과 정상적인 척추전만(lor-

dosis)이 소실되고 오히려 후만(kyphosis)된 소견을 보였다(Fig. 4). 치료는 수술후 사용하던 Amoxicillin을 Clindamycin으로 바꾸는 고식적 치료를 하여 경부통증을 경감시켰다. 경부의 운동제한은 고식적 치료를 시행한 후 꾸준히 호전되었으며 술후 13일째 이학적 검사상 경부는 모든 방향으로 정상 범위의 운동이 가능하였다. 두경부 측면 단순 방사선 후굴 stress view상에서도 정상적인 척추 전만(前彎)의 곡면을 보였으며(Fig. 5) 백혈구수는 6,700/mm³ 혈청속도 12mm/hr 그리고 체온은 36.5℃로 회복되었다. 술후 16일째 별다른 증상없이 퇴원하였고 신경학적 증상은 발생하지 않았다.

고 찰

편도와 아테노이드 수술후 올 수 있는 심

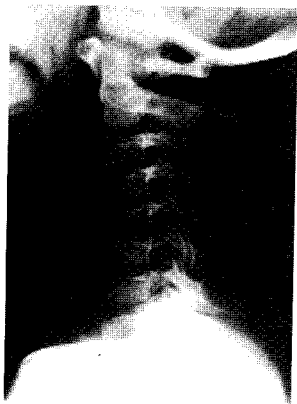

Fig. 4. Post-tonsillectomy radiograph shows loss of lordosis even kyphosis and mobility to extension.

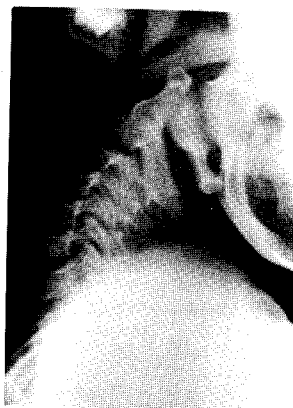

Fig. 5. This radiograph shows the full range of extension and restoration of normal curve lordosis after antibiotics administration for 7 days.

각한 후유증은 1000명당 15명 정도이다¹⁰. 그 중 매우 드물게 올 수 있는 환축추간 불안정성은 다음과 같은 해부학적인 특징이 있다. 즉, 첫째로 두 개의 강골인 두개골과 축추골 사이에 약한 환추골이 위치하고 있으며 축추골과 환추골의 안정성은 주로 횡인대(transverse ligament)에, 부수적으로 익상인대(alar ligament)에 의존하고 있으며 둘째로 축추골 치상돌기의 골화는 불완전할 수도 있어 축추골 기저부에 대해 영구히 연골판으로 남아 약점(weak point)으로 작용될 수도 있고, 또한 영구히 분리된 채로 남아 있을 수도 있다. 셋째로는 환축추부의 선천적인 기형은 잘 알려져 있는 편이고 이는 치상돌기의 결손이나 형성부전 그리고 횡인대의 불충분한 형성을 초래할 수 있어 조그마한 외상에도 쉽게 탈구될 수 있으며 네째로 위치적으로 구강, 비인두가 척추앞에 있는 관계로 이들 척추에 감염이 전파

될 수 있다는 것이다¹⁰.

일반적으로 환축추간 불안정성의 원인은 크게 외상성, 감염성, 그리고 류마티스 3가지로 분류된다¹⁰. 화농성에 대해 Wittek¹⁶ 등은 감염의 결과로서 중혈에 의한 골질의 탈석회화, 환축추 횡인대의 이완, 편절맥 삼출의 증가를 야기하여 불안정성이 초래된다고 하였다. 후인두 임파조직의 결핵성 또는 화농성 감염에 의한 경우뿐만 아니라 편도와 아데노이드 절제술, 발치술 드물게는 유양등 삭개술등의 수술적 조작에 합병된 중혈이 보고된 바도 있다^{3,12}. 환축추부에 감염이 발생하는 경로에 대해서 Sipila¹⁵ 등은 국소 침윤마취에 사용된 주사침에 의하여 척추 전방부 세균이 직접 접촉되기 때문에 주사시 감염된 편도 이외의 편도 주위에 주사함으로써 이를 피할 수 있다고 하였다. 저자들도 중혈¹의 경우 수술 다음날의 고열등

의 증상으로보아 국소침윤마취시의 사용한 주사침에 의해 편도 전방의 세균이 직접 접촉되었다고 생각하나, 검증할 수는 없었다. 반면, Parke등¹⁰⁾은 인두와 척추 혈관에 대한 인체 사체 실험을 통하여 후두하부 경막의 정맥총(suboccipital epidural sinuses)과 치상돌기 주변 정맥총(periodontal venous plexus) 사이에 직접적인 연결이 있음을 밝혔다. 따라서 인두척추정맥(pharyngovertebral vein)을 통해 인두 주변의 감염성 삼출물과 종양 세포들이 상위 경부 척추 구조물로 혈액성 전이를 할 수 있다고 한다. 이는 척추 주위의 정맥계는 별바라 없기 때문에 Grisel syndrome의 환측추 부위 충혈(Atlanto-Axial hyperemia)에 대한 해부학적인 설명과 함께 증례2의 발생기전에 대한 충분한 가능성을 시사한다.

경부 측면의 전굴과 후굴의 stress 단순 방사선 촬영은 환추 전이의 방향과 정도를 나타내기 때문에 진단에 필수적이다. 또한, 이는 환추-치골돌기 간격의 증가와 더불어 SAC (Space Available for the Cord)의 감소를 보여 줄 수 있기 때문이다. 많은 사람들은 경부 전굴 상태에서 환추 전굴과 치상돌기의 거리를 어른 2~2.5mm, 소아 3mm까지로 보는데 의견을 같이 한다^{3,5)}. Fieldings등⁵⁾은 만약 이 간격이 3~5mm 이면 횡인대의 이상을 생각하여야 하고, 5~10mm가 된다면 횡인대뿐만 아니라 익상인대의 이상도 고려 하여야 하며, 10~12mm이면 관계되는 모든 인대의 심각한 파괴를 의미한다고 한다.

화농성 환측추간 불안정성에 대한 치료 방침에 대하여 George⁷⁾는 Clindamycin과 Cloxacillin등의 적절한 항생제 투여와 함께 보조기 착용 또는 견인술을 시행하고 불안정성이 지속되는 경우에는 척추융합술을 시행한다고 하였다. 증례1의 경우 환추의 전방결절과 축추의 치상돌기 사이의 간격이 11mm로 주변 관절인대의 심각한 파괴를 고려하여 항생제와 경부 보조기의 보존적 치료를 시도하였으나 환측추 불안정소견이 계속되어 환측추후방융합술을 시행하였다. Masalawala등¹²⁾은 후인두 농양에

의한 경우는 배농이 우선적이지만 화농성 염증이 급성기면 일단 보존적 치료를 시작하고 급성기가 지나거나 환자의 병과가 오래되었다면 융합술이 선택적이라고 하였다. Jeffreys등⁹⁾은 신경 증상이 동반되었다면 융합술은 절대적 적응이 된다고 하였다. Masalawala등¹²⁾은 신경학적 증상이 없고, 8세 이하이거나 혹은 환추-치골 간격이 3mm이하이면 callars 보조기와 보존적 치료가 더 좋다고 하였다. 증례2에서는 축추의 아탈구 길이가 정상범위의 한계치로써 비교적 경미하였기 때문에 내과적인 치료로서 호전되었다.

결 론

편도와 아데노이드 절제술 후 고열이 동반된 경부강직이 발생하였을때, 화농성환측추간 불안정성을 의심하여 경부측면의 전굴과 후굴의 stress 단순 방사선촬영이 필요하며 이를 방지하기 위해서는 국소 침윤마취시 세심한 주의가 필요하리라 사료된다. 저자들은 편도와 아데노이드 절제술후 발생한 환측추간 불안정성 2례를 치험하였기에 문헌 고찰과 함께 보고하는 바이다.

Reference

- 1) 정재윤, 송은규 : Down 증후군에 발병한 Os odontoideum. 전남의대잡지 78 : 763~767, 1985
- 2) Brooks AL, Jenkins EB : Atlanto-axial arthrodesis by the wedge compression method. J Bone and Joint Surg. 60-A : 279~284, 1978
- 3) Cattell HS, Filtzer DL : Pseudosubluxation and other normal variations in the cervical spine in children. A study of one hundred and sixty children. J Bone and Joint Surg. 47-A : 1295~1309, Oct.

- 1965
- 4) Epstein BS : The spine. In A Radiological Text and Atlas. 4th Ed. Philadelphia, Lee & Febiger, pp 560~564, 1976
 - 5) Fieldings JW, Hawkins RJ, Ratzan SA : Spine fusion for atlanto-axial instability. J Bone and Joint Surg. 58-A : 400~407, 1976
 - 6) Gibb AG : Unusual complication of tonsil and adenoid removal. J Laryngol Otol 83 : 1159~1174, 1969
 - 7) George HZ, Robin TC : Pharyngitis and adenotonsillar disease. In Otolaryngology Head and Neck Surgery (ed. Cummings CW), 2nd Ed. St Louis, Mosby year book, pp 1180~1198, 1993
 - 8) Grisel P : Eucleation de l'atlas et torticollis naso-pharyngien. Pressemed., 38 : 50~53, 1930
 - 9) Jeffeys E : Disorders of the cervical spine. London, Butterworth, pp 119~122, 1980
 - 10) La Rocca SH, Eismont FJ : Other infectious diseases. In The Cervical Spine (ed. Sherk HH). 2nd Ed. Philadelphia, Lippincott, pp 552~563, 1989
 - 11) Leach RE, Goldstein HH, Younger D : Osteomyelitis of the odontoid process. A case report. J Bone and Joint Surg. 49-A : 369~371, 1967
 - 12) Lee PC, Chun SY, Leong JCY : Experience of posterior surgery in atlanto-axial instability. Spine 9 : 231~239, 1984
 - 13) Masalawala K.S. : Atlantoaxial dislocation. paraplegia 15 : 103~109, 1977
 - 14) Parke WW, Rothman RH, Brown MD : The pharyngovertebral veins : An anatomical rationale for Grisel's syndrome. J Bone and Joint Surg. 66-A : 568~574, 1984
 - 15) Sipila P, Palva A, Sorri M et al : Atlantoaxial Subluxation. An unusual complication after local anesthesia for tonsillectomy. Arch. Otolaryngol. 107 : 181~172, 1981
 - 16) Wittek A : Ein Fall von Distensionsluxation im Atlanto-epistropheal-gelenke. Munchener Medizinischenschrift, 55, 1836