

피열연골에 발생한 신경섬유종 1예

광주기독병원 이비인후과
민한기 · 박병철 · 김남국 · 오현명

A Case of Isolated Neurofibroma Arising in the Arytenoid Cartilage

Han Ki Min, MD, Byung Chul Park, MD, Nam Kook Kim, MD and Hyun Myung Oh, MD
Department of Otorhinolaryngology, Kwangju Christian Hospital, Gwangju, Korea

— ABSTRACT —

Neurofibroma in the larynx is a rare disease. A case of solitary endolaryngeal neurofibroma was reported first by Suchanek in 1925. As the report, the commonly occurred site is the aryepiglottic fold or the arytenoid cartilage, because the branch of the superior laryngeal nerve is involved. We present a case of incidently detected neurofibroma in arytenoid cartilage. The 68 year-old male with solitary neurofibroma in the arytenoid cartilage, had no laryngeal symptoms such as throat discomfort, globus sensation, and dyspnea. We present the case of solitary neurofibroma of the arytenoid cartilage. (*J Clinical Otolaryngol* 2011;22:268-270)

KEY WORDS : Neurofibroma · Arytenoid cartilage.

서 론

후두에서 발생하는 양성 종양중 신경기원종양은 드물다. 특히 신경섬유종은 매우 드문 질환으로서 Suchanek 등이 1925년 처음으로 1예를 보고한 이후로 국내에서는 후두 내에 발생한 예는 2예가 보고 되었다.¹⁾ 신경섬유종은 단발성으로 발생하거나 다발성 신경섬유종증인 von Recklinghausen 병에서 발생할 수 있다.²⁾ 주로 상후두신경에서 기원하여 피열후두개주름 혹은 피열연골에서 발생하며, 반회후두신경에서 기원하여 성대 및 성문하부에서 발생하는 것으로 알려져 있으며, 가장 좋은 치료법

은 외과적 완전 절제로 알려져 있다. 본 증례는 우연히 발견된 피열연골에 국한된 단발성 신경섬유종으로 완전절제 후 조직검사에서 확진한 1예를 치험하여 고찰과 함께 보고하는 바이다.

증 례

68세 남자 환자로 건강 검진 상 우연히 발견된 후두의 종물을 주소로 내원하였다. 과거력 및 가족력상 특이사항은 없었으며, 내원 시 시행한 이학적 검사 상 우측 피열연골의 내측 1/3지점에 0.3×0.3 cm의 원형의 종물이 관찰되었다(Fig. 1). 경부의 촉지 되는 림프절은 없었으며, 피부의 특이한 반점소견은 보이지 않았다. 그 외의 술 전 시행하는 임상검사 상 특별한 이상은 관찰되지 않았다. 육아종 혹은 양성 종양 의심하여 전신마취 하에 미세후두현미경을 통해 triangular forcep 및 sickle knife로 절제하였고 조직검사를 시행하였다. 종괴 절제시 주변부와의 유착은 심하지 않았고, 연관된 신경의 노출은 관찰되지 않았다.

논문접수일 : 2011년 6월 2일
논문수정일 : 2011년 7월 22일
심사완료일 : 2011년 8월 31일
교신저자 : 박병철, 503-715 광주광역시 남구 양림동 264
광주기독병원 이비인후과
전화 : (062) 650-5095 · 전송 : (062) 650-5090
E-mail : kie0039@naver.com

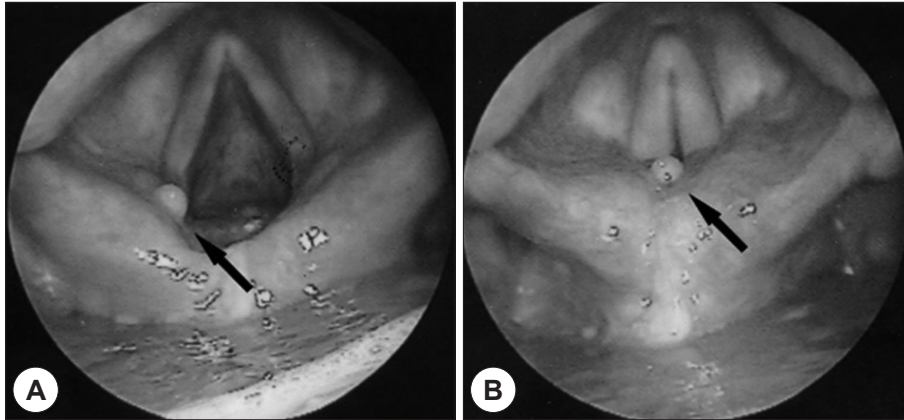


Fig. 1. Preoperative view of the laryngeal 0.3×0.3 sized round mass on medial one third portion of left arytenoid cartilage.

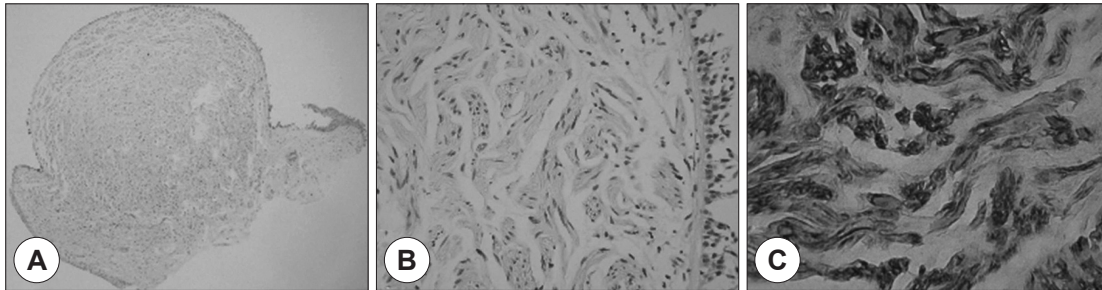


Fig. 2. A : The round polypoid mass reveals proliferation of elongated, serpentine cells with slender nuclei (×20 H&E stain). B : Spindle-shaped nuclei in loose myxoid stroma was shown (×200 H&E stain). C : The immunostaining for S-100 shows positively for neurogenic tumor (×400).

종양은 주위 점막과 비교해서 구형으로 돌출되어 있고 미란성 혹은 궤양성이 아니었으며(Fig. 2A), 현미경적으로 가늘고 긴 방추형의 핵을 가진 세포들이 불규칙하게 산재된 양상이며(Fig. 2B), 면역조직화학적 염색에서 S-100에 양성 반응을 보여(Fig. 2C) 슈반세포로 이루어진 신경섬유종으로 진단하였다.

술 후 환자는 외래 추적 관찰 중이며, 현재 특별한 재발 소견은 없었다.

고 찰

양성 종양 중 신경섬유종의 초에서 기원하는 종양은 신경초종과 신경섬유종으로 구분할 수 있다. 신경초종은 슈반세포에서 기원하며, 주로 단발성으로 발생하며 피막에 의해 둘러싸여 있다. 신경섬유종은 신경섬유종의 초에 부착되어 신경에 백색의 종물을 형성하는 양성 종양으로 슈반

세포나 섬유모세포로부터 유래하며, 단발성으로 발생하거나 다발성 신경섬유종증인 Von Recklinhausen병의 일부로서 발생할 수 있다. 여러 증례에서 단발성이 다발성보다 흔한 것으로 알려져 있다. 2세부터 70세까지 모든 연령에서 발생할 수 있으며, 여성에서 남성보다 유병률이 높은 것으로 알려져 있다.³⁾

임상 증상은 종양의 크기와 위치에 따라 차이가 있으며 서서히 자라기 때문에 증상은 수개월에서 수년 후에 나타날 수 있다. 일반적으로 후두 내에 종물이 위치하고 있을 경우, 애성, 연하곤란, 호흡곤란, 천명 등이 나타난다.³⁾ 내시경 상 연분홍색의 점막하 종물이 있으며 육안적 소견상 단단하고 탄력 있는 폴립양상으로 관찰되며, 조직병리 검사로 최종 진단이 이루어진다.

병리조직학적 검사상 풍부한 교원질 생성과 마이엘린 생성 슈반세포와 섬유아세포의 증식이 특징적이며, 축삭은 종양 안으로 포착된다. 교원질색은 크기가 불규칙하

며 두께도 다양하다. 핵은 보통 길게 뻗은 물결 모양의 핵을 가진 방추세포들이 관찰되며, 다양성이 없다.⁴⁾ S-100 단백질은 중추 및 말초신경계의 세포들에 주로 존재하며, 다른 종류의 방추상 세포 육종들과의 감별 진단시, 면역조직화학적 방법을 통해 염색시, 구별할 수 있다. 본 증례에서도 이와 같이 양성 반응을 보였다.

신경섬유종의 주된 치료방법은 외과적 절제로, 임상증상, 종양의 크기, 그리고 위치에 의해서 결정이 된다. 성문상부에 위치한 작은 종양의 경우는 직접 후두경 또는 현수 후두경으로 제거할 수 있으며, 성문 상부에 위치한 큰 종양이나 성문 하부에 위치한 모든 종양은 수술시 시야 확보를 용이하게 하기 위하여 외측 인두절개술(lateral pharyngotomy), 후두절개술(laryngotomy), 또는 외측 갑상연골절개술(lateral thyrotomy)등과 같은 외부 접근법을 이용하여 제거한다. 후두에 발생한 신경섬유종은 완전 절제를 하지 않으면 재발의 가능성이 높기 때문에 반드시 완전 절제를 해야 된다.^{7,8)}

재발은 신경초종보다 높다고 알려져 있으며, 특히 다발성 신경섬유종인 경우에 더 흔하다고 한다. 그리고 신경섬유종은 악성변화 가능성이 있으며, 특히 유전성인 경우에 더 흔한 것으로 알려져 있다.^{2,6)}

본 증례에서도 알 수 있듯이 후두내의 신경섬유종은 크기가 작거나 증상이 심하지 않을 경우, 쉽게 발견할 수 없

다. 증상이 없는 신경섬유종은 우연히 발견될 경우가 흔하다. 따라서, 후두내의 종물을 발견 시, 후두의 이물감, 음성의 변화 등 환자의 증상 및 병력 청취 및 적극적인 이학적 검사를 통해 질환을 의심해야 하며, 재발 가능성을 염두에 두고 외과적으로 완전한 절제가 필요할 것이다.

중심 단어 : 신경섬유종 · 피열연골.

REFERENCES

- 1) Suchanek E. *Neurinoma des kehlkopfernganges. monatschr Obsenheilk* 1925;50:613.
- 2) Barnes L, Ferlito A. *Soft tissue neoplasm. In: Ferlito A, editor. Neoplasms of the larynx. 1st ed. London: Churchill Livingstone;1993. p.265-304.*
- 3) Putney FJ, Moran JJ, Thomas GK. *Neurogenic tumors of the head and neck. Laryngoscope* 1964;74:1037-59.
- 4) Puri R, Berry S, Srivastava G. *Solitary neurofibroma of the larynx. Otolaryngol Head Neck Surg* 1997;117(6):713-4.
- 5) Supance JS, Quenelle DJ, Crissman J. *Endolaryngeal neurofibromas. Otolaryngol Head Neck Surg* 1980;88(1):74-8.
- 6) Srinivasan V, Nicholas DS. *Pathologic quiz case 1. Arch Otolaryngol Head Neck Surg* 1996;122(9):1012-4.
- 7) Kim SS, Park JW, Kim JH, Kim SW. *A case of isolated neurofibroma arising from the epiglottis. Korean J Otolaryngol-Head Neck Surg* 2003;46(1):88-90.
- 8) Ahn SK, Yu HK, Kwon JK, Suh AH. *A case of isolated neurofibroma arising from the vocal cord. Korean J Otolaryngol-Head Neck Surg* 2001;44(7):772-4.