

편도 적출술시 섬유소 응고제(Tachocomb®)이 통증 조절에 미치는 영향

부산성모병원 이비인후과,¹ 부산대학교 의학전문대학원 이비인후과학교실²

최장원¹ · 김양재¹ · 구수권¹ · 송창윤¹ · 김현규¹ · 조규섭²

Effect of Fibrin Glue(Tachocomb®) on Post-Tonsillectomy Pain

Jang-Won Choi, MD¹, Yang-Jae Kim, MD¹, Soo-Kweon Koo, MD¹,
Chang-Yun Song, MD¹, Hyun-Kyu Kim, MD¹ and Kyu-Sup Cho, MD²

¹Department of Otorhinolaryngology-Head and Neck Surgery, Busan St. Mary's Medical Center, Busan; and

²Department of Otorhinolaryngology-Head and Neck Surgery, Pusan National University,
School of Medicine, Busan, Korea

— ABSTRACT —

Background and Objectives : Patients who undergo tonsillectomy suffer from pain. This pain induces other symptoms like dysphagia, dehydration. Pain control plays an important role in post-tonsillectomy care. The aim of this study is to investigate usefulness of fibrin glue-solid type (Tachocomb®, Nycomed Austria GmbH, Austria) wound-covering material in reduction of pain after tonsillectomy. **Subjects and Method** : One hundred seventeen adult-patients underwent tonsillectomy were included in this prospective double-blind study. After removal of both tonsils, electrocauterization was done on both tonsillar beds for sufficient hemostasis. One side of tonsillar bed randomly selected by operating surgeon was coated with the fibrin glue. The other side was left without coating. Pain scores were measured at the first (postoperative day, POD1), second (POD2), third (POD3) and tenth (POD10) day of the operation by using visual analogue scale (VAS). **Results** : Post-tonsillectomy pain was significantly reduced in the fibrin glue group as compared to the control group ($p < 0.05$). Each mean VAS scores difference after tonsillectomy were $0.99 \pm 0.27 / 0.82 \pm 0.29 / 1.19 \pm 0.32 / 0.83 \pm 0.20$ (POD1/POD2/POD3/POD10). **Conclusion** : This study shows that the application of the fibrin glue on tonsillectomy site was effective for postoperative pain control. (J Clinical Otolaryngol 2011;22:201-207)

KEY WORDS : Tonsillectomy · Pain · Fibrin tissue adhesive.

서 론

편도적출술은 이비인후과 영역에서 가장 흔하게 시행되는 수술 중의 하나이나 수술 후 발생하는 통증, 출혈, 오심과 구토, 탈수 등의 합병증은 아직도 이비인후과 의사

들 사이에서 해결해야 할 숙제로 남아있다. 이 중 통증과 출혈은 환자의 정상 생활로의 복귀에 장애가 되는 가장 중요한 문제라 할 수 있다.

이러한 술 후 통증과 출혈을 감소시키기 위한 다양한 수술 방법 및 여러 기구나 약제들의 사용에 대한 연구가 이루어지고 있으며, 이중 최근에 사용되기 시작한 섬유소

논문접수일 : 2011년 8월 8일 / 논문수정일 : 2011년 8월 31일 / 심사완료일 : 2011년 10월 11일

교신저자 : 김현규, 608-838 부산광역시 남구 용호동 538-41 부산성모병원 이비인후과

전화 : (051) 933-7214 · 전송 : (051) 956-1956 · E-mail : gigaguyver@hanmail.net

응고제 국소 도포의 통증 감소 효과에 대한 국내 보고는 Gel 형태인 섬유소 응고제(Tissucol[®] Duo Quick, Baxter AG, Wien, Austria)에 대한 논문이 1에 발표되었고,¹⁾ 해외에서는 서로 다른 결과를 보고하고 있다.^{2,5)} 이에 저자들은 기존의 국내 논문과 형태학적으로 상이한 고체 형태-스폰지 형태의 교원질(collagen)위에 고형의 섬유소 원(fibrinogen)과 기타 응고기전에 관여하는 물질들이 도포되어있는 형태-의 섬유소 응고제(Tachocomb[®], Nycomed Austria GmbH, Austria)(Fig. 1)의 국소 도포가 편도절제술 후 통증의 감소에 효과적인지에 대한 보다 대규모적인 연구를 통해 알아보하고자 하였다.

대상 및 방법

조사 대상

2010년 1월부터 2010년 11월까지 본원에서 반복적인 편도염과 만성 편도염 또는 편도비대로 편도절제술을 시행 받은 후 통증조사로 visual analogue scale(VAS)에 충분한 신뢰도가 있다고 알려진 10세 이상의 환자를 대상으로 하였으며⁶⁾ 아테노이드 적출술, 구개수술, 비중격수술 등 다른 수술과 같이 시행받은 경우는 제외하였다.

편도절제술 후 통증의 조사 대상 선정시 모두에서 병력 조사 과정에서 편도 주위농양이 있었던 환자, 양측의 증상에 차이가 뚜렷했던 환자를 제외했고 양측 편도의 이학적 소견에 차이가 있는 환자를 제외하여 본 연구에 동의하는 총 138명의 환자 또는 보호자들에게 설명하고 서면 동의서를 받았다. 수술 중 관찰 소견에서 양측 편도 조직의 유착 정도에 차이가 컸던 6명, 그리고 양측 편도와의 손상 정도와 출혈 경향 차이로 지혈을 위해 시행한 전기

소작술의 정도에 차이가 컸던 8명을 제외하여 124명을 대상으로 연구를 진행하였다. 또한 수술 후 출혈로 인한 재수술등의 수술부위의 조작이 가해졌던 7명의 통증 조사 결과는 제외하여 최종 117명을 대상으로 연구를 진행하였다.

수술 방법

환자들은 모두 수술 하루 전날에 입원하였으며, 수술은 기관삽관을 통한 전신마취 하에서 동일한 방법으로 시행하였다. 수술방법은 편도 피막부위에 2% lidocaine과 1 : 100,000 epinephrine 혼합액을 주사한 후 전기 소작기를 사용하여 시행되었으며 지혈은 필요에 따라 전기 소작법, H₂O₂ 도포법, 혈관 결찰술 등을 이용하였다. 지혈술이 끝난 후 생리식염수로 세척하고 마른 면구로 편도를 깨끗하게 닦아낸 후 시술자가 난수표를 이용하여 무작위로 선택한 일측에만 섬유소 응고제(Tachocomb[®])를 도포하였다(Fig. 2). 나머지 한쪽은 그대로 두고 수술을 마쳤으며 환자 및 보호자에게는 도포한 방향을 알리지 않았다.

조사 방법

수술부위의 통증은 Warnock와 Lander의 연구에 따르면 수술 후 3일간 통증의 정도가 심하고 수술 후 4일째부터는 점차 감소한다는 점을 고려하여,⁷⁾ 10 cm visual analogue scale(VAS)을 이용하여 수술 후 1일부터 3일까지 매일 경구 진통제 및 근육 주사용 진통제 투여전인 오전 8시에 섬유소 응고제 도포 방향을 모르는 간호사 한명이 기록하도록 하였다. VAS는 0점은 통증이 전혀 없는 상태('전혀 아프지 않다.'). 10점은 상상할 수 있는 가장 극




Fig. 1. Tachocomb[®] (A) is covered by solid-type fibrinogen and coagulation-related material on the collagen like sponge form (B). Water absorbed Tachocomb is easier to handling and adhering to wound sites (C).

심한 통증(상상할 수 있는 가장 큰 통증, 죽을 정도로 아프다.)을 의미함을 설명한 후 작성하도록 하였다(부록).⁶⁾ 퇴원 후에는 수술 후 10일째 외래에서 입원시와 동일한 양식의 VAS를 이용하여 추적관찰 하였다.

입원중 사용된 진통제로서 경구진통제는 Zoloprofen(Soleton®, 씨제이제약) 80 mg을하루 세 번 투여하였으며 주사진통제는 Diclofenac(Dicknol®, 명문제약) 90 mg을 매일 아침 통증 정도를 기록 후 투여하였다.

모든 환자는 특이할만한 출혈이 없는 경우 수술 후 3일째 경구항생제(Cefpodoxime proxetil 100 mg, Banan, 한일약품공업)와 경구진통제(Zoloprofen)를 처방받고 퇴원하였다.

통계 처리

모든 통계분석은 SPSS(Statistical Package for the Social Sciences, version 17.0, SPSS Inc., Chicago, USA)을 이용하여 시행하였으며 유의수준은 0.05로 하였다. 섬유소 응고제 도포가 통증조절에 효과적인지 알아보기 위하여 반복측정 분산분석(Repeated Measure ANOVA)을 시행하였다. 수술 후 1병일, 2병일, 3병일, 10병일에 각각 통증조절

효과가 있었는지를 알아보기 위해서는 대응표본 T검정(Paired T-test)을 실시하였다.

결론

모든 환자들에게서 섬유소 응고제는 수술 후 10병일까지 편도와에 잘 부착되어 있었고, 섬유소 응고제를 부착하지 않은 쪽에서 미량의 출혈이 관찰되었지만 특별한 처치 없이 경과관찰 한 3명의 환자도 포함하여 총 117명의 환자의 VAS 결과를 분석하였다.

섬유소 응고제를 부착한 쪽과 그렇지 않은 쪽 모두에서 시간이 지나면서 수술 후 통증은 감소되었고, 섬유소 응고제를 부착한 쪽의 통증지표가 통계적으로 유의하게 낮았다(Table 1, Fig. 3). 각각의 시기별 섬유소 응고제를 부착한 쪽과 부착하지 않은 쪽의 평균 VAS 차이는 수술 후 1병일에 0.99±0.27, 2병일에 0.82±0.29, 3병일에 1.19±0.32, 10병일에 0.83±0.20으로 수술 후 1병일, 2병일, 3병일, 10병일 모두에서 섬유소 응고제를 도포한 쪽의 통증지표가 통계적으로 유의하게 낮았다(Table 2).

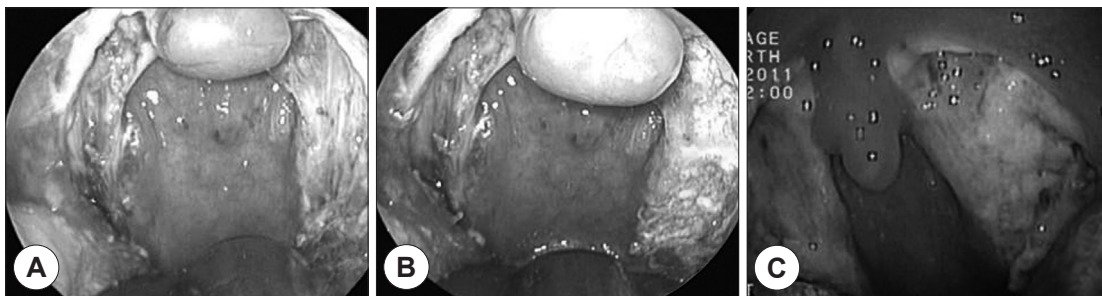


Fig. 2. Postoperative tonsillar bed. The figure (A) shows postoperative tonsillar bed before coated with Tachocomb®. The figure (B) shows that one side of tonsillar bed randomly selected by operating surgeon was coated with Tachocomb® and the other side was left without coating. The figure (C) is that endoscopic view shows attaching Tachocomb® on tonsillar bed after postoperative 10 days.

Table 1. Mean VAS pain score after tonsillectomy

	Tachocomb group	Control group
POD 1	4.02	5.01
POD 2	4.15	4.97
POD 3	3.69	4.88
POD 10	1.99	2.82
Mean VAS score ±SD (95% Confidence Interval)	3.46 ± 0.32*	4.42 ± 0.35*

* : p<0.05. Repeated measure ANOVA. SD : standard deviation, ANOVA : analysis of variance, POD : postoperative day, VAS : visual analogue scale

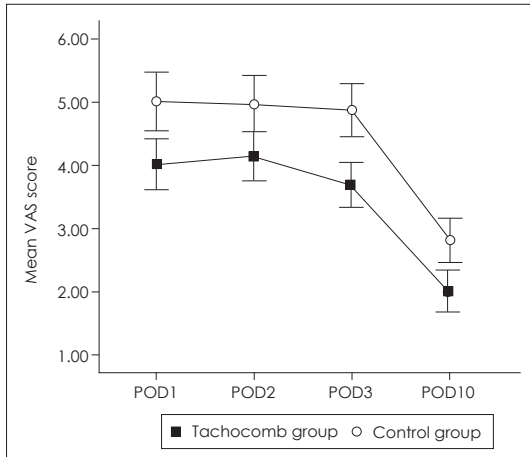


Fig. 3. Mean VAS pain score after tonsillectomy. Mean VAS pain scores of the side treated with Tachocomb were lower than that of the control side at the time of POD 1, 2, 3 and 10 respectively. POD : Postoperative day, VAS : visual analogue scale.

Table 2. Mean VAS pain score difference after tonsillectomy

	Mean VAS pain score difference ±SD (95% Confidence Interval)
POD 1	0.99 ± 0.27*
POD 2	0.82 ± 0.29*
POD 3	1.19 ± 0.32*
POD 10	0.83 ± 0.2*

* : p < 0.05, paired T test. SD : standard deviation, POD : postoperative day, VAS : visual analogue scale

고찰

섬유소 응고제는 1940년에 Young과 Medawar가 소의 thrombin에 혈장 섬유소원(fibrinogen)을 혼합하여 생물학적 접착물을 생산하여 지난 세기동안 지혈 목적으로 사용하여 왔으나,⁸⁾ 혈장 분획법이 발달하면서 높은 농도의 혈소판 및 섬유소원을 포함하는 섬유소 응고제를 생산하게 되었다. 따라서 섬유소 응고제는 높은 농도의 혈소판의 성장인자로 인한, 수술 상처의 회복에 도움을 줄 수 있는 부가적인 이득을 얻을 수 있게 되었다.^{9,11)}

섬유소 응고제는 신경 재생을 위한 세포외기질을 제공하고,¹²⁾ 섬유소 응고제에 포함된 많은 양의 혈소판은 많은 양의 platelet-derived growth factor(PDGF), insulin-like growth factor(IGF), transforming growth factor-β

(TGF-β), epidermal growth factor(EGF), epithelial cell growth factor(ECGF), hepatocyte growth factor 등의 성장인자를 유리시키고,^{13,14)} 분비된 성장인자들은 말초 신경 재생을 촉진 시킨다.^{15,17)}

또한, 이전의 연구에서 섬유소 응고제는 육아조직의 형성을 촉진시키고,¹⁸⁾ 혈관모세포와 섬유모세포의 밀도를 증가시킴으로써 육아조직의 구성을 바꾸는 것으로 생각되지만,¹⁹⁾ 아직 그 기전은 알려져있지 않다.²⁰⁾ 그러나 생체 내에서 섬유소 응고제와 연관된 PDGF-B과 FGF-2 등 성장인자의 전령RNA(mRNA) 발현 증가는 섬유소원세포의 축적과 혈관신생을 촉진시킨다고 추측할 수 있다.^{20,21)}

이러한 사실에 근거해 볼 때 최근 임상에서 사용되고 있는 섬유소 응고제의 사용이 편도절제술로 인한 수술부위에 타액과 음식물의 직접적인 자극을 감소시키고, 점막과 말초 신경의 재생을 촉진시킨다는 보고는^{22,23)} 섬유소 응고제의 부착시 편도와의 통증에 영향을 미친다는 가설을 뒷받침한다.^{20,24)}

국내에는 액체형 섬유소 응고제의 국소도포는 편도절제술 후 통증감소에 효과가 있다는 보고가 1예 있으며,¹⁾ 아직 고체형 섬유소 응고제에 대한 국내보고는 없는 실정이다. 해외에서는 저자에 따라 다른 결과를 보고하고 있다.

Stoeckli 등은 양측 편도절제술을 시행한 직후 한쪽에 만 섬유소 응고제를 도포하여 반대측과 비교한 연구에서 섬유소 응고제가 편도절제술 후 통증조절에 효과적이지 않다고 보고하고 있지만,²⁾ Vaiman 등의 연구와 Moralee 등의 연구에서는 편도절제술을 시행하면서 전기소작술로 지혈한 대조군에 비해 섬유소 응고제만으로 지혈한 실험군에서 우수한 통증 조절 효과를 보았다 보고하였고,^{3,4)} Stevens 등의 연구에서는 전기소작술 직후 섬유소 응고제를 도포한 실험군에서 도포하지 않은 대조군에 비해 진통제 투여 기간이 더 짧았고 더 빨리 일상생활에 복귀하여 수술 후 통증 조절에 효과적임을 보고하였다.⁵⁾

저자들은 편도절제술 후 단순한 삼출(oozing)이 아닌 다량의 출혈이 있는 경우는 섬유소 응고제 도포만으로도 지혈이 불가능하리라 생각되어 모든 대상 환자에서 지혈을 위해 전기 소작술을 시행하였다. 그리고 환자들을 섬유소 응고제를 사용한 군과 사용하지 않은 군으로 나누어 분석하는 방법은 통증은 주관적인 것으로 개개인의 차이

가 있어 수술 후 환자들 마다 정확한 비교가 어렵다고 생각하여, 각각의 환자에서 양측 편도절제술을 시행한 직후 무작위로 선택한 편측의 편도와에만 섬유소 응고제를 도포하여 양측의 통증지표를 비교 분석하는 방법을 사용하였다. 또한 통증 조절을 위한 약물을 동일하게 통제하여 약물 차이에 대한 변수도 제거하였다. 본 연구에서는 널리 인정된 통증지표(VAS)를 이용하여 주관적인 통증 정도에 대한 객관성을 확보하였고, 충분한 수의 실험대상을 확보하여 통계학적으로 더욱 의미있는 결과를 얻었다.⁶⁾

Stoeckli 등의 연구가 본 연구에서의 결과와 다르게 나온 이유는 본 연구에서는 수술 전 양측 편도의 증상이나 이학적 소견에서 명확한 차이를 보이는 환자와 수술 중 편도의 유착,²⁾ 편도와의 손상 정도 차이나는 환자, 수술 후 출혈로 재수술 받은 환자 등을 철저히 배제하여 좀 더 통제된 모집단을 대상으로 하여 섬유소 응고제 국소 도포 이외의 변수를 철저히 차단할 수 있었다고 생각한다.

재제의 특성상 소의 아프로티닌에 의한 항원반응, 바이러스 질환의 전파 가능성이 있지만 섬유소 응고제 사용 후 이러한 질환의 감염에 대한 보고는 아직까지 없다.²⁵⁾

편도와의 도포된 섬유소 응고제가 연하시 이물감과 흡인 등이 문제가 될 수 있으나, 본 연구에서와 같이 섬유소 응고제를 국소 도포할 때 작은 면구를 이용하여 편도와의 단단히 부착시킴으로써 예방할 수 있으며 실제 실험중 특이할만한 이물감 호소나 흡인으로 문제가 된 경우는 없었다.

본 연구는 편도 절제술 환자에게서 고체형 섬유소 응고제를 이용한 통증 감소에 대한 최초의 연구라는 점에서 의의를 가지며, 기존의 액체형 섬유소 응고제와 비교하여 이물감으로 인한 통증은 더해질 수 있으나 부착된 아교질의 외막으로 인해 음식물, 타액으로부터 창상을 보호하여 통증을 경감하는 효과는 더욱 뛰어날 것으로 추정된다. 하지만, 통증 감소의 효과와 흡인등의 부작용을 고려할 때 액체형 섬유소 응고제와 고체형 섬유소 응고제의 선택에 도움을 줄 수 있을 만한 연구결과는 아직 없는 실정으로 좀 더 많은 연구가 필요할 것으로 생각된다.

중심 단어 : 편도적출술 · 통증 · 섬유소응고제.

REFERENCES

- 1) Park DH, Han JH, Jang JY, Lee SY. *Effect of fibrin glue on post-tonsillectomy pain. Korean J Otorhinolaryngol-Head Neck Surg* 2009;52(7):591-3.
- 2) Stoeckli SJ, Moe KS, Huber A, Schmid S. *A prospective randomized double-blind trial of fibrin glue for pain and bleeding after tonsillectomy. Laryngoscope* 1999;109(4):652-5.
- 3) Vaiman M, Krakovski D, Gavriel H. *Fibrin sealant reduces pain after tonsillectomy: prospective randomized study. Ann Otol Rhinol Laryngol* 2006;115(7):483-9.
- 4) Moralee SJ, Carney AS, Cash MP, Murray JA. *The effect of fibrin sealant haemostasis on post-operative pain in tonsillectomy. Clin Otolaryngol Allied Sci* 1994;19(6):526-8.
- 5) Stevens MH, Stevens DC. *Pain reduction by fibrin sealant in older children and adult tonsillectomy. Laryngoscope* 2005;115(6):1093-6.
- 6) Kim YI, Lee WS, Park HN, Chae WS, Jin HC, Lee JS, et al. *Analysis of methods for pain measurement used in journal of the korean pain society. Korean J Pain* 2008;16(1):33-6.
- 7) Warnock FF, Lander J. *Pain progression, intensity and outcomes following tonsillectomy. Pain* 1998;75(1):37-45.
- 8) Young JZ, Medawar PB. *Fibrin suture of peripheral nerves. Lancet* 1940;1:126-30.
- 9) Miyazono K, Takaku F. *Platelet-derived growth factors. Blood Rev* 1989;3(4):269-76.
- 10) Pierce GF, Mustoe TA, Altrock BW, Deuel TF, Thomason A. *Role of platelet-derived growth factor in wound healing. J Cell Biochem* 1991;45(4):319-26.
- 11) Whitman DH, Berry RL, Green DM. *Platelet gel: an autologous alternative to fibrin glue with applications in oral and maxillofacial surgery. J Oral Maxillofac Surg* 1997;55(11):1294-9.
- 12) Rosen JM, Padilla JA, Nguyen KD, Padilla MA, Sabelman EE, Pham HN. *Artificial nerve graft using collagen as an extracellular matrix for nerve repair compared with sutured autograft in a rat model. Ann Plast Surg* 1990;25(5):375-87.
- 13) Ross R, Raines EW, Bowen-Pope DF. *The biology of platelet-derived growth factor. Cell* 1986;46(2):155-69.
- 14) Weibrich G, Kleis WKG, Hafner G, Hitzler W. *Growth factor levels in platelet-rich plasma and correlations with donor age, sex, and platelet count. J Craniomaxillofac Surg* 2002;30(2):97-102.
- 15) Gravvanis AI, Tsoutsos DA, Tagaris GA, Papalois AE, Patralexis CG, Iconomou TG, et al. *Beneficial effect of nerve growth factor-7S on peripheral nerve regeneration through inside-out vein grafts: an experimental study. Microsurgery* 2004;24(5):408-15.
- 16) Cordeiro PG, Seckel BR, Lipton SA, D'Amore PA, Wagner J, Madison R. *Acidic fibroblast growth factor enhances peripheral nerve regeneration in vivo. Plast Reconstr Surg* 1989;83(6):1013-9.
- 17) Oya T, Zhao YL, Takagawa K, Kawaguchi M, Shirakawa K, Yamauchi T, et al. *Platelet-derived growth factor-B expression induced after rat peripheral nerve injuries. Glia* 2002;

- 38(4):303-12.
- 18) Pescatore P, Verbeke C, Härle M, Manegold BC. *Fibrin sealing in peptic ulcer bleeding: the fate of the clot. Endoscopy* 1998;30(6):519-23.
 - 19) Salm R, Sontheimer J, Laaff H, Cegla M. *Tissue reaction and hemostatic characteristics: fibrin sealant versus polidocanol: experimental and clinical results. In: Waclawiczek HW, editor. Progress in fibrin sealing. Berlin: Springer; 1989. p.123-9.*
 - 20) Becker JC, Beckbauer M, Domschke W, Herbst H, Pohle T. *Fibrin glue, healing of gastric mucosal injury, and expression of growth factors: results from a human in vivo study. Gastrointest Endosc* 2005;61(4):560-7.
 - 21) Becker JC, Domschke W, Pohle T. *Biological in vitro effects of fibrin glue: fibroblast proliferation, expression and binding of growth factors. Scand J Gastroenterol* 2004;39(10):927-32.
 - 22) Menovsky T, Beek JF. *Laser, fibrin glue, or suture repair of peripheral nerves: a comparative functional, histological, and morphometric study in the rat sciatic nerve. J Neurosurg* 2001;95(4):694-9.
 - 23) Jubran M, Widenfalk J. *Repair of peripheral nerve transactions with fibrin sealant containing neurotrophic factors. Exp Neurol* 2003;181(2):204-12.
 - 24) Choi BH, Han SG, Kim SH, Zhu SJ, Huh JY, Jung JH, et al. *Autologous fibrin glue in peripheral nerve regeneration in vivo. Microsurgery* 2005;25(6):495-9.
 - 25) Radosevich M, Goubran HI, Burnouf T. *Fibrin sealant: scientific rationale, production methods, properties, and current clinical use. Vox Sang* 1997;72(3):133-43.

최장원 외 : 편도 적출술시 섬유소 응고제(Tachocomb®)이 통증 조절에 미치는 영향

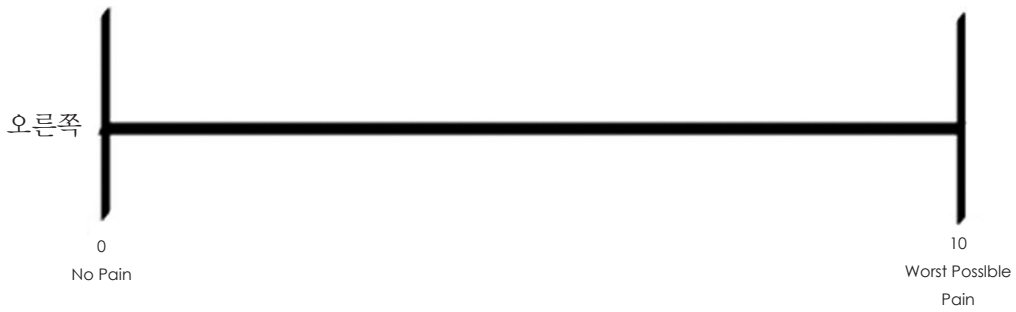
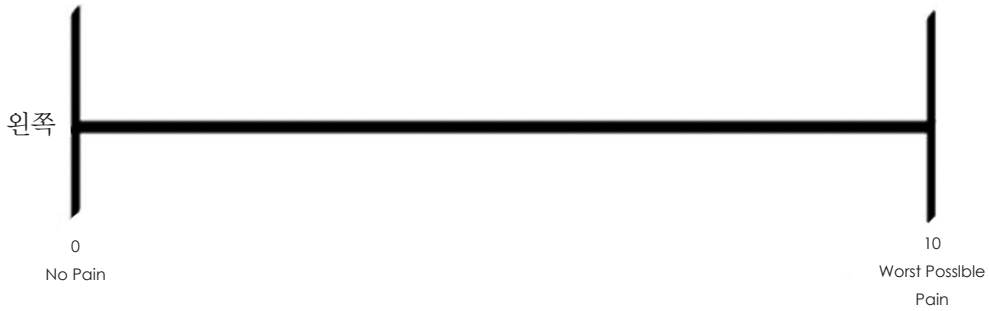
□ 부 록 □

Visual Analogue Scale

차트번호 : _____

이름 : _____

날짜 : _____



현재 통증정도를 수평선상에 표시하여 주십시오.