

협부 및 구개치육점막 2중 점막법으로 치유한 구강 상악동 누공 1례

최길홍 이비인후과의원
최 길 홍

A Case of Oroantral Fistula Cured with Combined Buccal and Palatal Flaps

Kil Hong Choi, M. D.
Choi's ENT Clinic

서 언

발치후 또는 치성상악낭종 및 치성 상악동염 수술후 흔히 구강·상악동누공을 경험하는 수가 많다. 이런 누공의 치유법은 여러 방법이 있으나 최근 저자는 협부 및 구개 치육 점막의 이중 점막을 이용하여 누공폐쇄술을 시행하여 성공하였기에 보고하는 바이다.

증 례

환 자 : 강○윤, 37세, 남자
주 소 : 코잡고 풀면 누공쪽에서 거품 나옴.
과거력 : 시내 모종합병원 이비인후과에서 두 차례 누공 폐쇄수술을 했으나 실패하였다.

국소소견 및 부비동 X-선 소견 :
우측 상악 둘째 소구치 부위에 누공.
우측 상악동에 미만성 혼탁 소견.
우측 상악동 세척시 누공쪽에서 saline유출.

수술소견 :
국소 마취하에 gingivobuccal incision(Fig. 1 참조)을 gingival margin 가까이 낮게 가하여 가능한 buccal flap에 여유가 있도록 하고 Cald well-Luc's op.을 행한 후 모든 granulation tissue와 diseased bone을 sinus와 fis-

tula의 oral orifices로 부터 제거한 다음 fistula tract의 lat. wall을 완전히 제거하고 adjacent alveolar bone도 외측으로 제거하여 buccal flap이 fistulous tract의 post. wall과 접촉하여 관을 폐쇄함으로써 recurrent tract를 예방하였다.

다음 두개의 longitudinal incisions을 greater palatine vessels 양편에 가하여 전방에서 연결하는 palatal(Fig. 2, Fig. 3 참조) flap을 만들어 defect를 덮기 위해 회전시켜 alveolar ridge쪽 sound bone위에서 tension 없이 buccal flap과 봉합(Fig. 4 참조)되도록 했으며 denuded palatal area는 vaseline gauze로 덮어 육아조직으로 secondary healing토록 도모하였다.

슬후 주의사항으로 완전치유될때까지 혀로서 wound area를 탐색하지 않도록 하고 뺨을 부풀게 하거나 코를 풀지않도록 하였다.

고 안

전술한 협부 및 구개치육점막 2중 점막법은 large(5mm이상) 혹은 persistent oroantral fistula에 대한 repair procedure로서는 가장 간단

하고 가장 성공적인 방법으로 이 경우 대개 adequate sinus surgery with antrostomy가 필수적이며 posteriolly based palatal flap을 만들 때 palatal foramen과 artery의 위치(Fig. 5 참조)를 아는게 중요한데 이는 last molar tooth 내측 약 0.5cm에 위치하였다.

그외 edentulous patient에 있어서 procedure로서는 fistula가 small 혹은 mod. size(3~4mm)이고 adjacent alveolar ridge에 teeth가 없으면 gingivobuccal U flap이 defect repair에 이용된다(Fig. 6, 7, 8 참조).

마지막으로 teeth가 존재할때 fistula의 repair로서는 fistula가 작고 teeth가 존재하면 teeth 근처 gingival & palatal incisions의 combination으로 close되는데 gingivobuccal incision은 gingival margin가까이에, gingivopalatal

incision은 alveolar ridge의 palatalside에, 그리고 3rd incision인 palatal incision은 counter incision으로 midline 가까이 incisor teeth 뒷쪽에서 시작하여 palate위에 가하며(Fig. 9 참조) gingivo-palatal incision과 palatal incision 사이의 mucosa가 hard palate로부터 bipediced flap으로 박리되며 gingivobuccal incision과 gingivo-palatal incision의 2 flaps을 mattress sutures로 봉합한다(Fig. 10 참조).

1~2mm size의 small oroantral fistula는 코를 못풀게 하는 등으로 대개 자연히 폐쇄된다.

만약 active purulent sinusitis가 존재하면 antral washings with systemic antibiotics가 술전 시행한다. Antral packing은 5th postop. day에 제거하며 suture material이 #3-0 silk 면 10th postop. day에 발사한다.

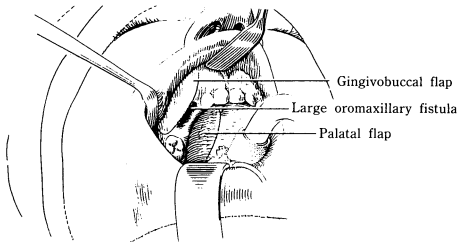


Fig. 1. Large oroantral fistula.

Combined buccal and palatal flaps are often necessary for repair of a large fistula with adjacent teeth or for repair of a persistent fistula.

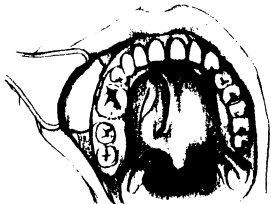


Fig. 2.

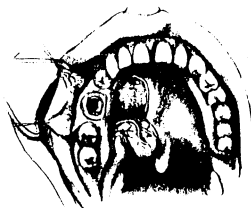


Fig. 3.

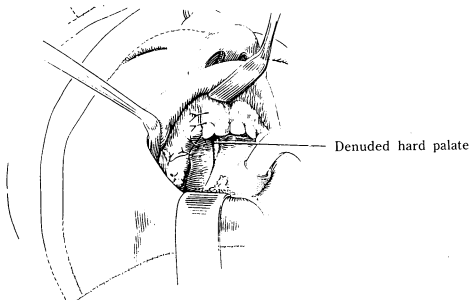


Fig. 4. The palatal flap, which is based posteriorly on the greater palatine vessels, is advanced towards the alveolar ridge where it is sutured to the buccal flap.

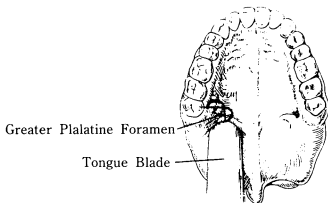


Fig. 5. Oral cavity view of hard palate identification with tongue blade and location of greater palatine foramen.

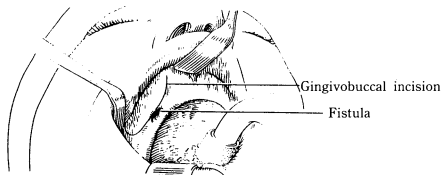


Fig. 6. Oroantral fistula (in edentulous patient). A "U" shaped gingivobuccal incision is used for a moderate sized oromaxillary fistula when the patient is edentulous.

Gingivobuccal flap

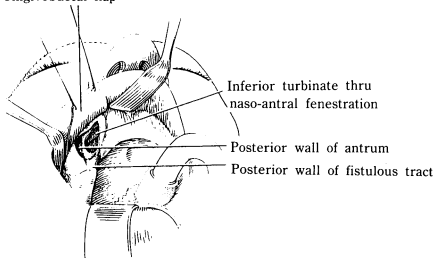


Fig. 7. The "U" flap has been elevated and a Caldwell-Luc operation completed. The anterior wall of the bony fistulous tract has been removed.

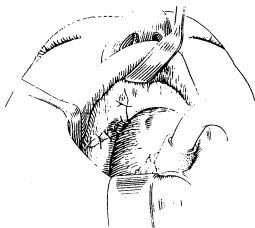


Fig. 8. The "U" flap has been sutured in place. It makes contact with the posterior wall of fistulous tract in order to obliterate and prevent a recurrent tract.

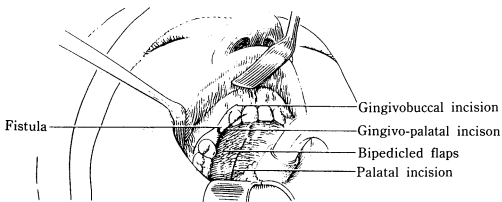


Fig. 9. Repair of oroantral fistula when teeth are present. The gingivobuccal incision is made just above the gingival margin. The periosteum is elevated over the canine fossa and a Caldwell-Luc operation completed. A gingivo-palatal incision parallel to the above incision is made just medial to the gingival margin. A third incision begins behind the incisor teeth near the midline and extends posteriorly over the entire length of the hard palate. The mucosa between the latter two incisions is elevated from the hard palate, creating a bipediced flap.

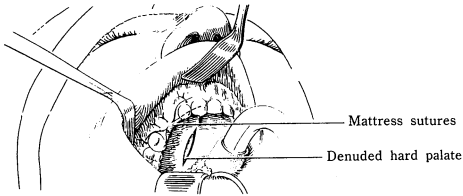


Fig. 10. All diseased bone is removed from the bony fistulous tract. The two flaps are secured over this bony defect with mattress sutures. These flaps can be advanced into position by additional sutures if necessary. A defect over the hard palate is created as the bipediced flap is advanced in the direction of the fistula.

결 언

최근 저자는 구강·상악동 누공을 협부 및 구개치육점막의 이중 점막으로 폐쇄하여 만족할 만한 결과를 얻었기에 보고하였다.

References

- 1) 백만기 : 치성상악동염. 최신이비인후과학 221, 1987
- 2) William Wayne Montgomery : Oroantral fistula, Surgery of Upper Respiratory System. Vol. 1, 219~227, 1979
- 3) John M Loré : Closure of Oroantral fistula. An Atlas of Head & Neck Surgery 174~179, 1988