

중동호흡기증후군 환자에 시행한 기관절개술 1예

국립중앙의료원 이비인후과

송주현 · 김호찬 · 강제구 · 노동환

Tracheotomy in Middle East Respiratory Syndrome : Report of a Case

Ju Hun Song, MD, Ho Chan Kim, MD, Jae Goo Kang, MD and Dong-Hwan Roh, MD

Department of Otorhinolaryngology-Head and Neck Surgery, National Medical Center, Seoul, Korea

— ABSTRACT —

Middle East Respiratory Syndrome (MERS) caused by a single-stranded, positive-sense RNA beta-coronavirus (MERS-CoV) was first isolated in Jeddah, Saudi Arabia. Approximately 180 cases of MERS have occurred in a recent Korean outbreak. Clinical features vary from asymptomatic infection to severe pneumonia with acute respiratory distress syndrome and/or multiorgan failure. To control acute respiratory failure, endotracheal intubation is frequently required; in most patients with prolonged endotracheal intubation, tracheotomy is mandatory to appropriately control the airways and to avoid serious complications of extended intubation. Tracheotomy can be a high-risk procedure because it generates profuse droplets and aerosols, which in turn promote interpersonal dissemination of the virus. Herein, we report the first tracheotomy case in a Korean MERS patient to describe appropriate airway management and protection of medical staff. (J Clinical Otolaryngol 2015;26:301-306)

KEY WORDS : Middle east respiratory syndrome · Infection · Tracheotomy · Personal protective equipment.

서 론

중동호흡기증후군(middle east respiratory syndrome, MERS)은 single-stranded, positive-sense RNA beta-coronavirus(MERS-CoV)에 의해 발생하는 호흡기 감염질환으로, 2012년 6월 사우디아라비아에서 처음으로 발병된 이후 중동국가 및 유럽, 동남아시아, 북미 등 20여 개국에 1,300여 환자가 보고되었다.¹⁾ 대한민국에서는

2015년 5월 20일 첫 MERS 사례가 보고 된 이후 2015년 7월 15일 현재 186명으로 세계 2번째로 많은 환자가 발생하였다.

MERS는 무증상이나 가벼운 상기도 감염 증상을 보이기도 하지만 급성호흡부전 및 다발성장기부전으로 인해 사망에 이르기기도 한다.¹⁾ 특히, 고령 혹은 당뇨, 신부전 등 기저질환을 가진 환자의 경우에는 사망률이 약 65%에 이른다고 보고되었다.²⁾ 아직까지 MERS-CoV를 표적으로 하는 치료제는 개발되지 않았으며, 주로 ribavirin과 같은 항바이러스제나 제 1형 인터페론을 투여하며 대증치료를 시행하게 된다.^{1,3)} 대개 안면 마스크로 10~15 L/분 이상의 고농도 산소를 투여 하거나 혹은 환자가 호흡작업량이 지속적으로 증가하거나 저산소혈증이 있는 경우 등의 급성호흡부전을 보이는 경우 주로 기관내 삽관 및 인공호흡기로 기계 호흡을 하게 된다.

논문접수일 : 2015년 9월 25일
논문수정일 : 2015년 10월 20일
심사완료일 : 2015년 11월 12일
교신저자 : 노동환, 04564 서울 중구 을지로 245
국립중앙의료원 이비인후과
전화 : (02) 2260-7244 · 전송 : (02) 2276-0534
E-mail : snumed@hanmail.net

기관내삽관의 기간이 길어지게 되면 구강, 성대의 손상 및 기관 협착 등 합병증 발생 가능성이 높아지게 되어 기관절개술이 필요하다.^{4,5)} 기관절개술은 목 앞부분에 절개를 가하고 기관 전벽에 창을 낸 뒤 관을 삽입하는 수술이다. 환자는 기관절개관으로 상기도를 통하지 않고 직접 기관으로 숨쉬게 되어 불편감이 감소되고, 폐기관지 분비물의 흡인이 용이하다. 또한, 사망률 감소와 빠른 인공호흡기 제거(weaning)가 가능하다고 보고되고 있다.⁶⁾

기관절개술을 시행할 때는 기도에 많은 자극이 가해지므로, 기침과 객담이 다량 발생된다. 특히 기관공 형성 시 많은 비말 및 에어로졸이 공기 중으로 분사된다. MERS의 전파 양상은 주로 접촉, 비말에 의한 것으로

추정되고 있어 기관절개술 시행 중 술자의 감염 가능성이 매우 높아지게 된다. 의료진 감염은 원내 감염을 유발하여 방역에 심각한 위협을 미칠 수 있다. 이에 본 저자들은 대한민국에서 MERS 환자를 대상으로 시행된 첫 기관절개술을 보고하며, 술자의 감염을 최소화 할 수 있는 방안에 대해 논의하고자 한다.

증 례

바레인 등 중동국가를 방문한 68세 남자가 귀국 후 7일 뒤부터 발열, 근육통 및 전신 쇠약감이 발생하였다. 1차 의료기관에서 약을 복용해도 호전이 없어 증상 발생 5일 뒤 2차 의료기관에 입원하였다. 그러나 발열, 기

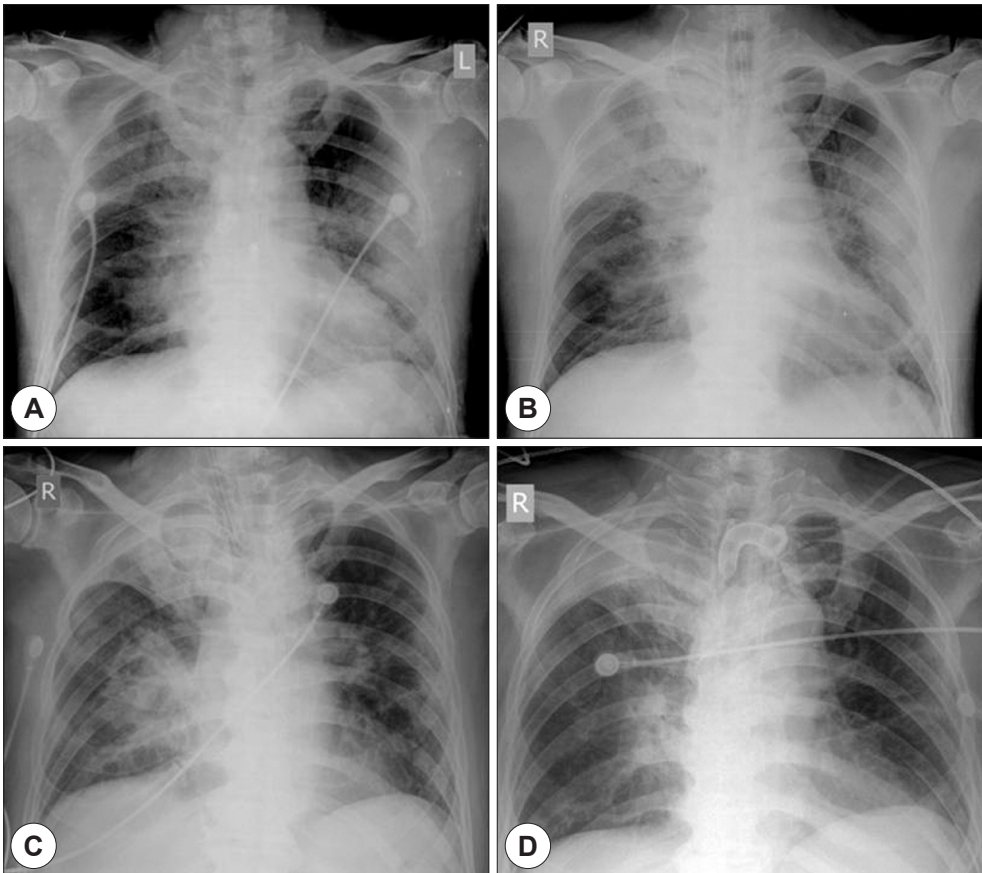


Fig. 1. Clinical course of simple chest X-ray. Bilateral patchy ground glass opacity and consolidation are shown in both lung fields on hospital day (HD) 1 (A). Pneumonic consolidation is aggravated in right upper and left lower lung field on HD 4 (B) and consolidation on right upper lung field sustained until HD 24 (C). Bilateral pneumonic infiltration was much improved on postoperative day 12 (HD 36) (D).

침 및 객담이 더욱 심해지는 양상으로 증상 발생 7일째 3차 의료기관 응급실에 내원하였고, 11일째 객담 검체에서 MERS-CoV RNA 양성으로 국내 최초로 MERS 확진되어 본원으로 전원 되었다.

내원 당시 혈압 147/87 mm Hg, 맥박수 87/분, 호흡수 28/분, 체온 37.7°C 측정되었으며, 비강캐놀라로 산소 2 L 투여에도 산소포화도가 90%로 측정되었다. 단순흉부 X-선 촬영 상 양측 폐에서 반점상 젓빛유리음영과 폐렴성 침윤 소견이 관찰되었다(Fig. 1A). Ribavirin 2,000 mg, interferon 180 µg 투여를 시작하였고, 이차 감염에 의한 폐렴 예방을 위해 ceftriaxone 2 g 함께 사용하였다.

입원 2일째 체온은 37.5~38.7°C 측정되며, 비강캐놀라로 산소 5 L 투여 시 산소포화도가 90~92%로 유지되었다. 입원 4일째 산소 12 L 투여 시 산소포화도 95% 유지되던 중 호흡곤란 심해지며 산소포화도 85%로 감소되어 기관내삽관 및 기계 호흡을 시행하였다. 흉부 X-선 상 우측 상폐부와 좌측 하폐부의 폐렴성 침윤이 더욱 심해진 상태였다(Fig. 1B). 입원 17일, 19일째 좌측 하폐부의 폐렴성 침윤이 약간 감소되며 인공호흡기 제거를 시도하였으나 실패하였고, 이후 기관지내시경 상 화농성 분비물이 증가되는 소견으로 기관절개술 시행이 필요한 상태였다. 입원 24일 시행한 흉부 X-선 상 우측 상폐부의 폐렴성 침윤이 유지되는 소견 관찰되었다(Fig. 1C).

입원 24일째(기관내삽관 후 20일) 기관절개술을 시행하였다. 환자의 기관절개술은 주변에 비해 -2.5 Pa의 압력을 유지하는 음압 격리 병실에서 시행되었다. 수술에 참석한 모든 의료진은 레벨 C 방호구[보호복(MICRO-GARD®2300, 3 M, USA), 전안면 마스크(Versaflo™, 3 M, Portugal), 전동식 호흡장치(powered air purifying respirator, PAPR)(Jupiter™, 3M, Poland)]을 착용하였다(Fig. 2). 환자는 기관절개술 중 움직임 및 기관공 형성 시 기침을 최소화 하기 위해 수술 전 midazolam 5 mg 을 정맥 내 주입하여 진정시켰다.

환자는 양와위에서 어깨받침을 이용하여 목이 최대한 신전되도록 하였다. 경부, 안면, 흉부의 상부, 어깨를 포비돈 요오드 용액으로 닦은 후 일회용 수술포를 덮고 수술을 시작하였다. 1% 리도카인과 1 : 100,000 에피네프린 혼합 용액을 절개부위의 피부와 피하에 주사하였다. 제 2~3 기관륵에 접근이 용이하도록 피부 횡절개를



Fig. 2. Level C personal protective equipment front (A) and back side (B). It consists of chemical resistant clothing, full-face mask and powered air-purifying respirator.

윤상연골과 흉골상절흔 중간에 15번 수술칼을 이용하여 약 15 mm 길이로 최소화 하였다. 수술 중 출혈과 수술시간을 줄이기 위해 박리 또한 최소화 하며 수술을 진행하였다. 피하조직과 광경근을 절단하고 광경근 아래 면을 따라 박리하여, 전경정맥을 확인하고 측방으로 견인하였다. 피대근을 정중선에서 분리하여 측방으로 견인하면서 갑상선 협부 하방과 기관이 부착된 부위를 박리하고, 갑상선 협부를 상방으로 견인하여 제 3 기관륵을 노출하였다. 환자의 통증 경감 및 자극 최소화를 위해 fentanyl 25 µg을 추가로 투여하였다. 활력 징후가 안정적이고 동맥산소포화도가 100%임을 확인한 뒤, 기관공 형성 시 비말 및 에어로졸 형성을 최소화 하기 위해 인공호흡기 작동을 중단 하였다. 제 3 기관륵 중앙에 15번 수술칼로 수직 절개를 가한 후, 검자로 잡고 원 모양으로 기관공을 형성하였다. 출혈은 거의 없었으며, 기관내삽관 튜브를 입으로부터 서서히 잡아 당기게 하고 튜브의 끝이 기관공 직상부에 놓인 상태에서 기관절개 캐놀라를 삽입 하였다. 캐놀라는 내관(내경 8.0 mm)과 외관(외경 11.4 mm) 및 suction aid로 구성 된 것을 사용하였다. 고무 카테터를 캐놀라 내부를 통해 기관으로

밀어 넣어 캐놀라가 기관 내에 유치됨을 확인한 뒤, 인공호흡기를 연결하였다. 기계 호흡 중단 시간은 약 20초 가량이 소요되었다. 인공호흡기에 일회호흡량이 잘 유지 되고, 환자가 안정된 것을 확인 한 뒤 기관내삽관 튜브를 완전히 제거하고 캐놀라를 끈으로 고정 후 수술을 마쳤다. 음압병실의 전실에서 길뎃신을 벗은 뒤 별도의 탈의실로 이동하여 전안면 마스크와 PAPR을 포함한 방호구를 탈의하였다.

수술 뒤 기관공 주변에 감염 소견은 없었으며, 수술 후 12일에 첫 번째 캐놀라 교환을 하였고 기관절개관이 안정화됨을 확인하였다. 수술 후 5일부터 인공호흡기 제거 시도하여 수술 후 12일째 성공하였고, 흉부 X-선 상 양측 폐의 폐렴성 침윤이 기관절개술 후 호전 양상을 보였다(Fig. 1D). 굴곡성 후두경 검사상 환자 양측 성대 움직임은 정상이었고 성대 및 성문하부에는 특이사항이 없었다.

이후 MERS 잠복기를 넘어서 수술 뒤 4주까지 술자를 비롯한 의료진들은 발열, 기침 등 MERS 감염 소견을 보이지 않았다.

고 찰

기관내삽관 환자에 있어 적절한 시기에 기관절개술로의 변경은 환자의 예후에 매우 중요한 영향을 미친다. 연구자 마다 차이가 있으나 대개 기관내삽관 이후 7~10일 이내에 기관절개술이 시행되는 것을 조기 기관절개술로 분류하며, 조기 기관절개술이 사망률을 낮추고 중환자실 퇴실 시일을 앞당긴다고 보고하였다.⁶⁻⁸⁾ 하지만, 빠른 기관절개술이 반드시 좋은 것 만은 아니다. 1989년 Consensus Conference on Artificial Airway에서는 기관내삽관이 21일 이상 초과될 것으로 예상될 경우 기관절개술을 시행하도록 권유하였다.^{9,12)} MERS 환자의 경우 증상 발현일로부터 중앙값 7일에 인공호흡기 치료를 받으며, 11.5일에 사망하는 것으로 알려져 중증 환자에서는 매우 빠른 임상경과를 보인다.¹⁾ 그러므로 MERS 환자에 있어서 반드시 기관내삽관 낫짜만으로 기관절개술을 결정해서는 안될 것이다.

본 증례의 경우 기관내삽관 후 20일에 기관절개술을 시행했다. 수술 전 객담에서 다약제 내성 *Acinetobacter*

*baumannii*가 검출되며 기관지 내시경 상에서도 화농성 객담이 증가되는 양상을 보여 인공호흡기 관련 세균성 폐렴(ventilator associated bacterial pneumonia)의 가능성을 시사하였다. 이에 동정균에 알맞은 항생제 사용과 기관절개술을 통해 흡인기를 이용한 효과적이고 잦은 객담 제거가 필요한 상태로 판단되었다. 기관절개술 시행 후 3일째부터 기관지 내시경 소견상 화농성 객담이 확연히 감소됨을 확인할 수 있었다.

MERS 환자를 위해 적절한 시기에 기관절개술의 결정과 시행이 중요하지만, 의료진이 감염될 가능성을 최소화하는 것도 매우 중요하다. 본 증례에서는 수술 직전(기관내삽관 후 19일) 채취한 객담 검사상 MERS-CoV RNA가 수술 후 음성으로 판정되었다. 하지만, 최근 Memish 등의 연구에 의하면 하기도 분비물에서 증상 발현 후 1달까지 70%의 환자들에게서 MERS-CoV가 검출되며, 중증 환자일수록 그 기간은 더 길어지는 것으로 보고하였다.¹⁰⁾ 그러므로, 이 환자의 경우도 수술 당시 바이러스가 완전히 소멸되지 않았을 가능성을 고려하여, 기관절개술 시 레벨 C 방호구 착용, 이중관과 suction aid가 적용된 기관절개 캐놀라의 사용 및 숙련된 술자에 의한 정확한 수술과 수술 시간단축을 통해 의료진 감염 가능성을 최소화 하였다.

방호구는 가장 높은 단계인 레벨 A부터 D까지 총 4 단계로 나뉜다. 레벨 A와 B는 전안면 마스크와 안면부위를 덮는 양압 자급식호흡기(positive pressure, full face-piece self-contained breathing apparatus)을 장착하는 것이 가장 큰 특징으로, 특히 레벨 A는 전신을 한꺼번에 감쌀 수 있는 보호복을 착용하여 호흡기, 피부, 안구를 보호할 수 있는 가장 강력한 방호구이다. 레벨 C는 PAPR을 사용하는 것이 특징적이며, 방수가 가능한 보호복을 착용하여 MERS 등 접촉 및 공기 매개 물질에 의한 오염 시 사용한다. 레벨 D는 N95 마스크와 안면 보호대를 착용하며, 주로 접촉에 의한 오염으로부터 의료진을 보호할 수 있다. 본 수술에 참여한 모든 의료진은 레벨 C 방호구를 착용하였다. 하지만, 레벨 C 방호구를 착용함으로써 인체 기관절개술 시 일반환자에 비해 추가적인 준비가 필요하였다. 먼저, 레벨 C 방호구 착용 시 발생하는 PAPR의 환기 소음으로 의료진 간의 의사 소통이 어려워 방호구 착용 전 무선 헤드 세트(wireless head set)

와 같은 통신장비의 사용이 요구되었고, 방호구의 전안면 마스크 구조가 수술용 헤드 램프(head lamp)의 착용을 방해하여 이동식 무영등과 같은 별도의 조명확보가 필요하였다. 조명은 수술시야 확보를 위한 필수요구 사항으로 무영등이 설치된 음압 수술실에서 수술을 추천한다.

레벨 C 방호구는 탈의 과정에서 감염이 일어날 가능성이 높으므로 세심한 주의가 필요하다.¹¹⁾ 감염 가능성을 최소화 할 수 있는 탈의 순서는 다음과 같다. 먼저, 격리병실에서 오염이나 보호복 손상여부를 확인 후 걸장갑을 소독하고 전실로 나온다. 격리병실과 전실 사이 문이 닫힌 것을 확인한 뒤 걸땀신을 벗고 별도의 탈의실로 이동한다. 보조자의 도움 하에 술자의 PAPR 걸땀신을 소독한 후 제거하며 전안면 마스크를 벗고 보호복을 속땀신, 걸장갑과 함께 탈의 한다. 마지막으로 속장갑을 소독하여 폐기하고 소독 발판을 이용하여 신발 소독 및 개인 손위생을 시행해야 한다.

본 연구자들은 수술 가운 및 방포를 일회용으로 사용하여 수술 직후 폐기하도록 하였다. 또한 감염 방지를 위한 캐놀라 관리에 있어 크게 세 가지를 중점적으로 고려하였다. 첫째, 기관 절개술 후 상처에서 흘러나오거나 캐놀라에 의한 기도자극으로 발생하는 분비물에 대해 suction aid가 적용된 캐놀라를 사용하여 지속적으로 성문하부의 분비물 흡인이 이루어 지도록 하였다. 둘째, 외관과 내관이 분리되는 종류의 캐놀라를 사용하여 매일 내관을 세척 및 교체 함으로써 기도 분비물에 의해 캐놀라 내경이 좁아지는 것을 방지하여 캐놀라 교체시기를 늦추어 의료진이 환자의 비말에 노출 되는 것을 최소화 하고자 하였다. 마지막으로, 매일 시행한 캐놀라 내관 교체 시에 약 20초 간 인공호흡기 작동을 중단하여 비말 및 에어로졸의 발생을 최소화 하였다.

MERS 환자의 기관절개술은 다음과 같은 이유로 반드시 숙련된 술자에 의해 시행되어야 한다. 먼저, 음압 격리 병실에서 시행되므로 수술 중 응급상황에 원활한 대처가 이뤄지지 않을 가능성이 많다. 예를 들어 혈관의 변이가 있을 때 이를 간과할 경우 과도한 출혈로 이어질 수 있으므로, 해부학적 지식에 능한 술자가 수술해야 한다. 또한, 수술 후 환자와의 접촉 횟수를 줄이기 위해 가능하면 절개 부위에 객담의 누출이나 감염을 낮추기 위한 최소한의 절개를 시행하는 것이 필요하다. 하지

만, 목이 짧고 굵은 환자에서 절개 길이가 작으면 시야가 제대로 확보되지 않아 수술에 어려움을 겪을 수 있다. 마지막으로 수술 시간을 최대한 짧게 하는 것이 좋다. 특히, 기관공 형성 시 비말 및 에어로졸에 노출을 최소화하기 위해 단시간 내에 캐놀라 삽관을 마쳐야 한다. 본 증례에서는 이에 더해 비말 생성 감소를 위해 인공호흡기 작동을 일시적으로 중단하였다. 시간이 지체 되면 환자의 상태가 위중해질 수 있는 만큼 빠른 술기가 요구된다.

본 증례는 국내 MERS 환자에 시행 된 첫 기관절개술을 보고한다는데 의미가 있다. 또한, MERS 환자에 기관절개술을 시행할 적절한 시점과 의료진의 안전에 대한 고려가 필수적이며, 이는 향후 다른 신종 호흡기 감염병 질환자의 기관절개술에도 적용할 수 있는 지침으로 생각된다.

중심 단어 : 중동호흡기증후군 · 감염 · 기관절개술 · 방호구.

REFERENCES

- 1) Zumla A, Hui DS, Perlman S. *Middle East respiratory syndrome. Lancet*;2015.
- 2) Assiri A, McGeer A, Perl TM, Price CS, Al Raabeah AA, Comming DA, et al. *Hospital outbreak of Middle East respiratory syndrome coronavirus. N Engl J Med* 2013;369(5):407-16.
- 3) Falzarano D, de Wit E, Rasmussen AL, Feldmann F, Okumura A, Scott DP, et al. *Treatment with interferon-alpha2b and ribavirin improves outcome in MERS-CoV-infected rhesus macaques. Nat Med* 2013;19(10):1313-7.
- 4) Rumbak MJ, Newton M, Truncale T, Schwartz SW, Adams JW, Hazard PB. *A prospective, randomized, study comparing early percutaneous dilational tracheotomy to prolonged translaryngeal intubation (delayed tracheotomy) in critically ill medical patients. Crit Care Med* 2004; 32(8):1689-94.
- 5) Bishop MJ. *Mechanisms of laryngotracheal injury following prolonged tracheal intubation. Chest* 1989;96(1): 185-6.
- 6) Terragni PP, Antonelli M, Fumagalli R, Faqqiano C, Bernardino M, Pallavicini FB, et al. *Early vs late tracheotomy for prevention of pneumonia in mechanically ventilated adult ICU patients: a randomized controlled trial. JAMA* 2010;303(15):1483-89.
- 7) Arabi Y, Haddad S, Shirawi N, Al Shimemeri A. *Early tracheostomy in intensive care trauma patients improves resource utilization: a cohort study and literature review. Crit Care* 2004;8(5):347-52.

- 8) Meng L, Wang C, Li J, Zhang J. *Early vs late tracheostomy in critically ill patients: a systematic review and meta-analysis. Clin Respir J 2015.*
- 9) Plummer AL, Gracey DR. *Consensus conference on artificial airways in patients receiving mechanical ventilation. Chest 1989;96(1):178-80.*
- 10) Memish ZA, Assiri AM, Al-Tawfiq JA. *Middle East respiratory syndrome coronavirus (MERS-CoV) viral shedding in the respiratory tract: an observational analysis with infection control implications. Int J Infect Dis 2014;29:307-8.*
- 11) Zellmer C, Van Hoof S, Safdar N. *Variation in health care worker removal of personal protective equipment. Am J Infect Control 2015;43(7):750-1.*
- 12) Kim JY, Park JJ, Kim JP, Woo SH. *A case of tracheal stenosis after incorrect tracheostomy. J Clinical Otolaryngol 2011;22(1):116-20.*