

비골에서 발생한 골내 혈관종 1예

성균관대학교 의과대학 삼성서울병원 이비인후과학교실

조현진 · 안정민 · 김효열

A Case of Intraosseous Hemangioma of the Nasal Bone

Hyun-Jin Cho, MD, Jung Min Ahn, MD and Hyo Yeol Kim, MD

Department of Otorhinolaryngology-Head and Neck Surgery, Samsung Medical Center, Sungkyunkwan University School of Medicine, Seoul, Korea

— ABSTRACT —

Intraosseous hemangioma is an uncommon tumor accounting for less than 1% of all primary bone tumors. The most frequent sites are the calvarium and vertebrae, however, involvement of the facial bones is rare. The diagnosis of facial bone hemangioma is difficult because the patients are usually asymptomatic, particularly in small lesions. Thus, intraosseous hemangioma of the nasal bone occurs extremely infrequent. Here we report a case of intraosseous hemangioma of the nasal bone treated with the surgical excision and reconstruction by autologous septal bone graft in a 62-year-old female. (J Clinical Otolaryngol 2014;25:204-207)

KEY WORDS : Hemangioma · Intraosseous hemangioma · Nasal bone · Vascular malformation.

서 론

골내 혈관종은 전체 골종양의 1% 미만을 차지하는 매우 드문 질환으로, 두개관(calvaria)과 척주(vertebral column)를 가장 흔히 침범하는 것으로 알려져 있다.¹⁾ 반면 안면골을 침범하는 경우는 비교적 드물고, 특히 크기가 작고 얇은 비골에서 발생한 경우는 몇몇의 독립된 증례만 보고될 정도로 흔치 않다.²⁻⁴⁾ 대개의 경우 골내 혈관종은 무증상이며 천천히 자라는 특징을 가지고 있지만, 비골에서 발생한 경우는 피부가 매우 얇아 쉽게 외형의

변화를 일으키는 특징이 있다. 발생 빈도가 높지 않으므로 임상적 감별진단의 가능성을 염두에 두고, 전산화 단층촬영을 통한 평가를 하는 것이 진단에 중요하며, 치료를 위해서는 수술적인 완전 절제가 원칙이다. 이에 저자들은 비골에서 발생한 골내 혈관종을 비내 접근법으로 절제하고, 외비의 변형 없이 성공적으로 재건한 환자를 경험하였기에, 문헌 고찰과 함께 본 증례를 보고하고자 한다.

증 례

62세 여환이 3년 전부터 서서히 진행되는 좌측 골성 비배부의 돌출과 이로 인한 압통을 호소하며 내원하였다. 특히, 환자는 안경을 착용할 때에 악화되는 통증을 심하게 호소하였다. 전원 당시 환자는 코막힘, 비루 등의 코 증상은 전혀 호소하지 않았으나, 좌측 상부 비배부에 압통을 동반한 골성 종괴가 촉진되었으며, 외형의 변화

논문접수일: 2014년 8월 29일

논문수정일: 2014년 9월 17일

심사완료일: 2014년 10월 8일

교신저자: 김효열, 135-710 서울 강남구 일원로 81
성균관대학교 의과대학 삼성서울병원 이비인후과학교실
전화: (02) 3410-3579 · 전송: (02) 3410-3879

E-mail: siamkhy@gmail.com

도 경미하게 있었다. 또한, 비내시경을 통한 진찰에서도 좌측 내비밸브의 후상방에서 점막하의 돌출성 병변이 관찰되었다(Fig. 1). 전산화 단층촬영 결과에서 좌측 비

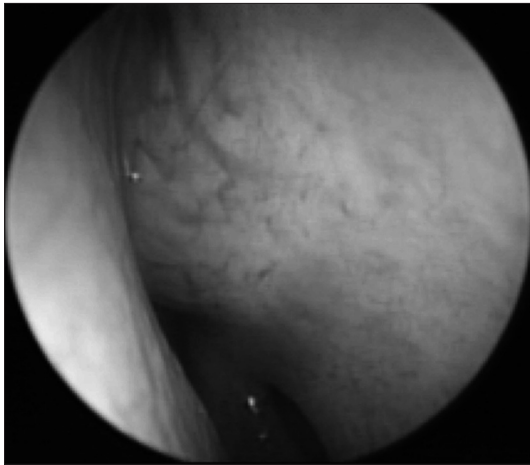


Fig. 1. Endoscopic view of left nasal cavity at first visit.

골에 국한된 방사선 투과성 병변이 확인되었으며, 병변 자체의 조영 증강을 동반하고 있었다(Fig. 2). 하지만, 비점막과의 경계가 뚜렷하지 않은 소견 등을 고려해 보았을 때, 원발성 골종양의 가능성과 함께 점막하 조직에서 기원한 종양의 골 침범 가능성도 배제할 수 없는 소견이었다.

이에 진단과 치료를 목적으로 한 수술적 절제를 시행하였으며, 전신마취 하에 연골간 절개를 통한 비내접근법으로 병변의 en bloc 절제를 시행하였다. 수술 시에 병변의 모든 범위를 육안으로 확인할 수 있었으며 병변은 점막과 유착없이 거상기를 통해 쉽게 분리되어 제거되었고 수술 중 출혈은 경미한 정도였다. 수술 중에 동결절편 생검을 시행하여 악성 변화 없이 확장된 혈관 조직이 주 소견이라는 것을 확인하였다. 절제 후 발생한 1.3×1.0 cm 크기의 골결손부위는 사골의 수직판을 이용하여 재건해 주었으며 이후에 비내시경 검사를 통해 비강 내부의 점막 결손이 없는 것을 확인하였다. 수

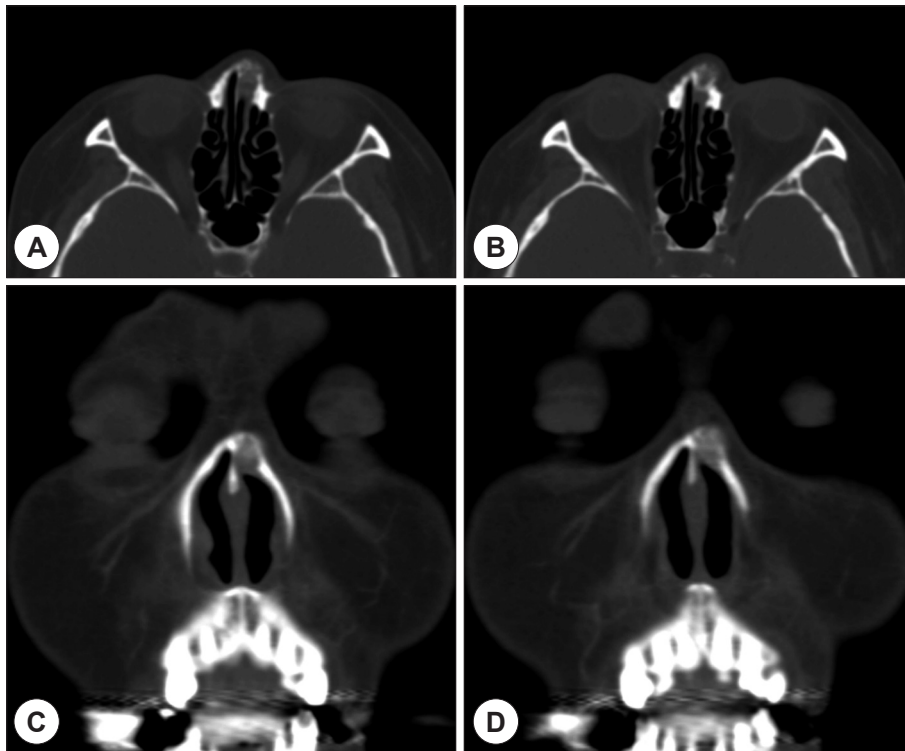


Fig. 2. Radiologic images of preoperative computed tomography (CT) scan. (A, B) Axial CT scans show the radiolucent bone lesion on left nasal bone. The image shows characteristic finding, "Volcano eruption" appearance (B). (C, D) Enhanced coronal views show partial enhancement lesion in the tumor.

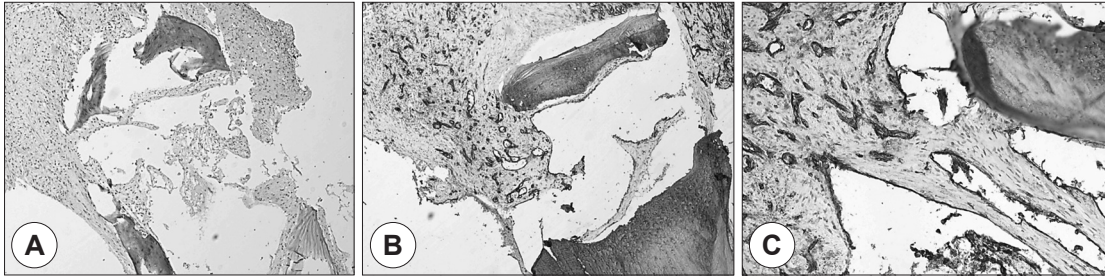

Fig. 3. A : Histopathologic specimen of the tumor shows thin-walled vessels and enlarged vascular channels between the bony trabeculae (hematoxylin and eosin staining $\times 40$). B : Immunohistochemistry demonstrates positive staining of the endothelial cells for CD31 ($\times 40$). C : Magnified slide of immunohistochemistry for CD31 ($\times 200$).

술 후 병리조직검사 결과에서 골조직 사이에 존재하는 확장된 혈관 구조물이 주된 소견을 보여 골내 혈관종으로 확진되었으며, 추가적으로 시행한 면역병리검사에서 혈관 내피세포 특이 단백질 CD31에서 양성인 결과를 확인할 수 있었다(Fig. 3). 수술 후 호소하던 비배부의 압통은 소실되었고, 현재 술 후 1년 동안 증상의 재발이나 외비의 변형, 비강내의 협착 등의 합병증 없이 경과 관찰 중에 있다.

고 찰

혈관종은 혈관 내피의 증식으로 인하여 발생하는 양성 종양으로 주 병변을 형성하는 혈관의 종류에 따라 모세혈관종, 해면혈관종, 혼합형 혈관종 등으로 분류된다. 혈관종을 구성하는 세포는 주로 혈관내피세포인데, 기존의 연구들에 의하면 혈관내피 전구세포와 미성숙 혈관내피세포의 역할이 중요한 것으로 알려져 있다.⁵⁾ 유럽의 연구에 따르면, 전체 영아의 5~10%에서 발견된다고 하였으며, 그 중 90%는 1세 이전에 진단된다. 가장 흔히 발생하는 부위는 두경부로, 절반 가량의 병변이 이 부위에서 발생한다고 알려져 있다.^{6,7)}

골내 혈관종은 드문 형태의 혈관종으로 전체 골종양의 0.5~1%를 차지하는 것으로 알려져 있으며, 가장 흔한 침범 부위는 두개관과 척추인 것으로 보고되고 있다.^{1,8)} 안면골을 침범하는 골내 혈관종은 비교적 드물게 발생하며, 상대적으로 큰 뼈인 상악골이나 하악골의 병변이 가장 흔하다.⁹⁻¹¹⁾ 병변이 천천히 성장하는 특징을 가지기 때문에 증상을 유발하는 경우는 흔치 않고, 환자들은 주로 안면의 변형을 호소하는 경향이 있다.¹²⁾

안면골 중에서도 비골은 크기가 작아 골내 혈관종의 발병은 매우 드물지만, 병변이 발생하였을 경우에 쉽게 드러나는 특징이 있다. 비골에서 발생한 혈관종은 1936년 첫 보고가 있었으며,²⁾ Sherman 등³⁾의 보고에 의하면 뼈에서 발생한 45예의 혈관종 중에서 비골에 발생한 경우는 1예에 불과했다. 비골에서 발생한 골내 혈관종은 대개 편측으로 나타나며, 무증상의 종창으로 나타나는 경우가 대부분이다. 그러므로 이와 감별해야 할 질환으로 외골증(exostosis), 섬유 이형성증(fibrous dysplasia), 유피낭종(dermoid cyst), 골종(osteoma) 등이 있다.

골내 혈관종의 평가를 위한 영상의학적 검사로는 전산화 단층촬영이 추천된다. 수술 전에 시행한 전산화 단층촬영은 진단에 도움이 되는 것은 물론이고, 병변 범위를 평가하여 적절한 치료 계획을 수립하는데 있어 매우 중요하다.^{13,14)} 특징적인 영상 소견으로는 주 종괴 자체가 저음영의 방사선 투과성 양상을 보인다는 것과 종괴 내부의 골소주 소견 등을 들 수 있다. 특히, 비골에서 발생한 골내 혈관종은 마치 화산이 폭발하는 것과 같은 형태라고 해서 “volcano eruption” 형태라고도 묘사되는 특징이 있다. 물론 자기공명영상을 통한 평가도 진단에 도움이 될 수 있으나, 전산화 단층촬영이 진단 및 치료 방침 결정에 있어 더욱 좋은 방법이다.^{15,16)}

수술적 절제를 통한 완전한 병변 제거는 골내 혈관종의 성공적인 치료에 필수적이다. 영상의학적 평가를 통해 병변의 범위를 정확히 파악하고 성공적 수술적 절제가 이루어 진다면, 재발은 드문 것으로 알려져 있다.¹⁹⁾ 특히, 안면골의 침범이 있는 경우는 수술적 절제 후 재건이 중요한데, 재건을 위하여 주로 유리 골이식편이나 연골 이식편을 사용한다. 하지만 병변이 수술적으로 접근하

기 어려운 부위에 발생한 경우에는 방사선 치료가 혈관종의 성장을 멈추게 한다는 보고들이 있으나 유용성은 명확하지 않고, 혈관색전술 또는 경화요법 역시 적용할 수 있지만 아직 그 역할은 제한적이다.¹⁸⁻²¹⁾

본 증례에서는 좌측 비골에 국한되어 발생하여 비배부의 변형 및 압통을 일으킨 골내 혈관종을 비내 접근법을 통하여 외부 반흔없이 병변을 절제한 이후, 사골 수직판을 이용한 유리 이식편 삽입의 방법으로 성공적으로 치료하였다. 또한, 병리조직검사와 면역병리검사를 통하여 혈관내피세포의 증식을 확인하였다. 골내 혈관종은 성장이 느리고 드물게 발행하는 종양이지만, 전산화 단층촬영을 통해 병변의 범위를 정확히 평가하여 병변의 완전 절제하고 적극적인 결손 재건술을 통하여 외형과 기능을 보존하면서 성공적으로 치료할 수 있을 것으로 생각된다.

중심 단어 : 혈관종 · 골내 혈관종 · 비골 · 혈관 기형.

REFERENCES

- 1) Krasny CA, Mohr C, Schlamann M. *Intraosseous hemangioma*. *Rofa* 2011;183(7):662-3.
- 2) Neivert H, Bilchick EB. *Primary hemangioma of the nasal bone*. *Arch Otolaryngol* 1936;24(4):495-501.
- 3) Siegelman SS, Frankel TN, Lewin ML. *Hemangioma of the nasal bone. Report of a case*. *Arch Otolaryngol* 1968;88(3):269-72.
- 4) Kargi E, Babuccu O, Hosnuter M, Babuccu B. *Hemangioma of the nasal bone: a case report*. *Kulak Burun Bogaz Ihtis Derg* 2005;14(1-2):32-4.
- 5) Dosanjh A, Chang J, Bresnick S, Zhou L, Reinisch J, Longaker M, et al. *In vitro characteristics of neonatal hemangioma endothelial cells: similarities and differences between normal neonatal and fetal endothelial cells*. *J Cutan Pathol* 2000;27(9):441-50.
- 6) Bauland CG, van Steensel MA, Steijlen PM, Rieu PN, Spauwen PH. *The pathogenesis of hemangiomas: a review*. *Plast Reconstr Surg* 2006;117(2):29e-35.
- 7) Boscolo E, Bischoff J. *Vasculogenesis in infantile hemangioma*. *Angiogenesis* 2009;12(2):197-207.
- 8) Sherman RS, Wilner D. *The roentgen diagnosis of hemangioma of bone*. *Am J Roentgenol Radium Ther Nucl Med* 1961;86:1146-59.
- 9) Cheng NC, Lai DM, Hsie MH, Liao SL, Chen YB. *Intraosseous hemangiomas of the facial bone*. *Plast Reconstr Surg* 2006;117(7):2366-72.
- 10) Jung JH, Jeong BS, Kim ST, Kang IG. *A case of intraosseous hemangioma of the maxilla bone*. *Korean J Otorhinolaryngol-Head Neck Surg* 2013;56(1):45-7.
- 11) Kim YM, Han WK, Choi JW, Rha KS. *Two cases of osseous hemangioma of the middle turbinate*. *Korean J Otorhinolaryngol-Head Neck Surg* 2008;51(9):842-5.
- 12) Konior RJ, Kelley TF, Hemmer D. *Intraosseous zygomatic hemangioma*. *Otolaryngol Head Neck Surg* 1999;121(1):122-5.
- 13) Park BH, Hwang E, Kim CH. *Primary intraosseous hemangioma in the frontal bone*. *Arch Plast Surg* 2013;40(3):283-5.
- 14) Takeda K, Takenaka Y, Hashimoto M. *Intraosseous hemangioma of the inferior turbinate*. *Case Rep Med* 2010;2010:409429.
- 15) Moore SL, Chun JK, Mitre SA, Som PM. *Intraosseous hemangioma of the zygoma: CT and MR findings*. *AJNR Am J Neuroradiol* 2001;22(7):1383-5.
- 16) Moravan MJ, Petraglia AL, Almast J, Yeane GA, Miller MC, Edward Vates G. *Intraosseous hemangioma of the clivus: a case report and review of the literature*. *J Neurosurg Sci* 2012;56(3):255-9.
- 17) Kim JH, Park HS, Kang JW. *Intraosseous hemangioma as a rare differential diagnosis of intranasal bony tumor*. *J Craniofac Surg* 2013;24(4):e325-7.
- 18) Akiyama K, Karaki M, Osaki Y, Takeda J, Mori N. *Intraosseous cavernous hemangioma of the middle turbinate*. *Auris Nasus Larynx* 2011;38(4):516-8.
- 19) Peterson DL, Murk SE, Story JL. *Multifocal cavernous hemangioma of the skull: report of a case and review of the literature*. *Neurosurgery* 1992;30(5):778-81.
- 20) Shibata S, Mori K. *Effect of radiation therapy on extracerebral cavernous hemangioma in the middle fossa. Report of three cases*. *J Neurosurg* 1987;67(6):919-22.
- 21) Ahn SK, Jeon SY, Song BU, Sim BS, Hong SK, Hwang EG. *Hemangiomas of the nasal cavity & the paranasal sinuses*. *J Clinical Otolaryngol* 1995;6(1):121-5.