

## 치과 임플란트와 관련된 부비동의 문제

경희대학교 의학전문대학원 이비인후과학교실

김 성 완

### Dental Implant Related Sinus Problem : Decision Makings

Sung Wan Kim, MD, PhD

Department of Otorhinolaryngology-Head and Neck Surgery, School of Medicine,  
Kyung Hee University, Seoul, Korea

#### Introduction

치과 임플란트는 질환 또는 외상으로 소실되거나 발치한 치아를 대체하는 인공 치아 대체술로 악골의 손실을 방지하는데에도 도움을 준다. 치과 임플란트는 치과 보철학(인공 대체물)의 형태로 분류되나, 또한 미용 치과학의 한 형태이기도 하다.

치과 임플란트 과정은 최소 3개월의 치유시간에 따라 2단계로 나누어진다. 먼저 치아가 없는 악골에 티타늄막대를 세우는 것(dental implant surgery)으로 턱 뼈를 준비하는 수술이 있고, 다음에는 그 티타늄 막대에 실제로 치아를 만들어 주는 과정(dental restoration)이다(Fig. 1). 첫번째와 두번째 과정 사이에 치유기간은 3~6달의 시간이 걸리는데 이 기간을 osseointegration이라고 부르며, 이때 임플란트 된 티타늄이 악골에 자리를 잡게 된다. 일반적으로 이 과정은 아주 보편적이며, 복잡하지 않으나, 때로는 환자의 악골의 상태에 따라 sinus lift나 dental bone graft가 필요하기도 하다. 전체 치과 임플란트 과정의 기간은 환자들의 상태와 해부학적 차이에 따라 각각 다를 수 있어 대개 3~9개월이 걸리며 더 걸리는 경우도 있다. Os-

seointegration을 위해 조직의 치유와 턱의 새로운 골형성에 대부분의 시간이 소요되게 된다.<sup>1)</sup> 최근에는 특별한 경우 치과 임플란트 수술 진행 중에 바로 치아를 복원하는 경우도 있는데 이를 “immediate loading”으로 알려져 있다. 최근에는 성공률도 매우 높고 합병증이나 실패하는 경우도 거의 없다고 보고되고 있다.<sup>2)</sup>

#### Complications of Dental Implant

임플란트 삽입은 하악보다는 상악이 어렵고 그 중 상악의 posterior molar region이 가장 어렵다. 이 부위의 경우 maxillary sinus augmentation을 하게되는 경우가 많아 이에 따른 합병증이 흔하게 동반된다. Maxillary sinus augmentation동안 발생한 합병증에는 상악동 점막의 천공, 출혈, 주변 치아의 손상 등이 있다(Fig. 2). 수술 직후에는 혈종의 발생, 상처의 피열(dehiscence), 감염이 발생할 수 있다. 또한 osseointegration기간 중에는 만성적인 감염, 부비동염, 상악동과 구강의 농양형성, 이식물질의 소실, 임플란트의 소실 등도 발생할 수 있다.<sup>3)</sup>

#### Mechanism of Sinusitis Due to Dental Implant

상악대구치가 일찍 소실되고 나면 소실 부위의 악골이 점차 흡수되면서 약해지게 되며, 호흡에 의해 발생하는 압

교신저자 : 김성완, 130-701 서울 동대문구 회기동 1  
경희대학교 의학전문대학원 이비인후과학교실  
전화 : (02) 958-8481 · 전송 : (02) 958-8470  
E-mail : drkims@hanmail.net

력으로 인해 부비동의 합기화가 점차 아래로 내려오게 된다. 따라서 골의 질 자체가 나빠지게 되고, 다른 부위와 비교하여 osseointegration 또한 나빠지게 된다. 그러므로 상악대구치 부위의 골흡수가 일어난 부위에 임플란트를 위치시킬 때 상악골의 질과 용적을 증가시키기 위한 “maxillary sinus lift” 같은 수술을 해야 한다. 이 과정에 의한 다양한 합병증이 발생할 수 있다.<sup>4)</sup>

상악동의 sinus lift 혹은 augmentation과 임플란트 삽입과 관련된 합병증은 드문편이다. 하지만 이러한 합병증의 발생시 원하는 목적인 치아의 복원이 힘들어 주의가 필요하다. 상악동 부비동염과 상악동막의 천공은 가장 흔히 발생하는 합병증이다. Maxillary sinus lift 후에 발생한 상악동 부비동염의 유병율은 약 0~20%로 다양하게 보고되고 있으며, 상악동막의 천공은 항상 그런 것은 아니지만 부비동염을 유발할 수 있다.<sup>5)</sup>

상악의 내부를 골이식물로 과도하게 채울 경우 오히려 상악동 점막의 괴사를 초래할 수 있다. 또한 상악동내로의 골이식물의 유입은 상악동 부비동염을 유발하는 원인

이 된다. Doud Galli 등의 보고에 따르면 maxillary sinus augmentation 후에 발생한 만성 상악동염 환자 14명을 대상으로 연구한 결과, 이들에게서 골이식물이 권장 용량보다 약 2~5mL 이상 과도하게 사용된 것을 보고하였다(Fig. 3).<sup>6)</sup>

상악동막의 augmentation이나 임플란트 수술을 진행하는 동안 발생한 상악동막의 천공 또한 상악동염의 원인이 된다. 상악동 점막의 천공은 이식물이 상악동 안으로 유입되어 비강을 통해 소실되는 원인이 된다. 이것은 상악동 점막의 섬모운동을 방해하여 감염을 유발하게 된다.<sup>7)</sup> 또한 상악동으로 유입된 골이식물 자체도 염증의 원인이 될 수 있다. 골이식물은 다양한 위치로 이동할 수 있다. 따라서 상악동막의 손상을 가능한 피하는 것이 좋다.<sup>8)</sup> 그러나 건강한 환자에서 잘 시행된 수술의 경우 상악동 점막의 천공이 상악동 부비동염을 유발하는 경우는 흔치 않다. 또한 작은 크기의 천공은 임플란트가 고정되는 동안 스스로 치유되는 경향을 보인다. 천공의 치유가 어렵다고 생각되면 collagen membrane 등으로 천공을 막는 방법도 있다(Fig. 4).<sup>9)</sup>

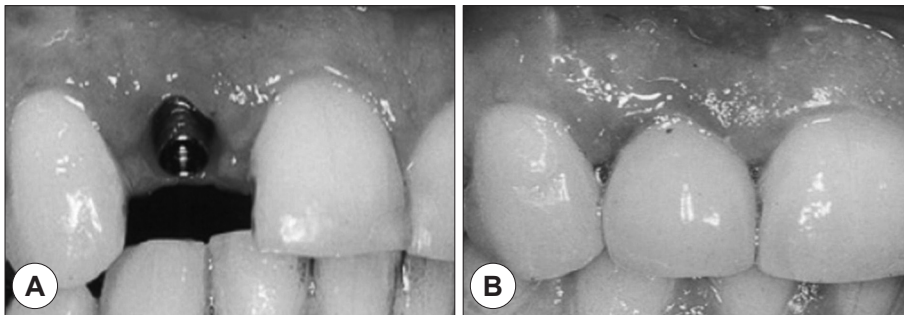


Fig. 1. Basic technique of dental implant. A : Dental implant surgery. B : Dental restoration.

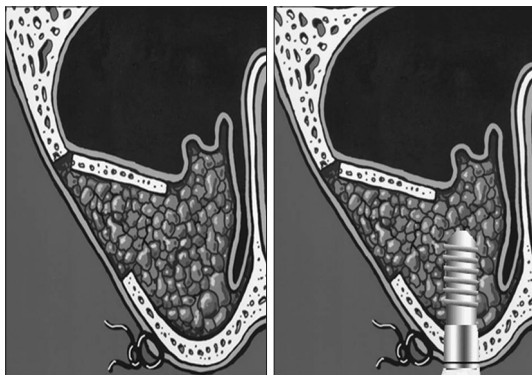


Fig. 2. Sinus augmentation.

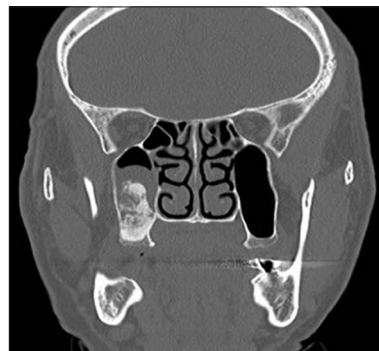


Fig. 3. Rupture of maxillary sinus membrane due to over-filling of bone graft.

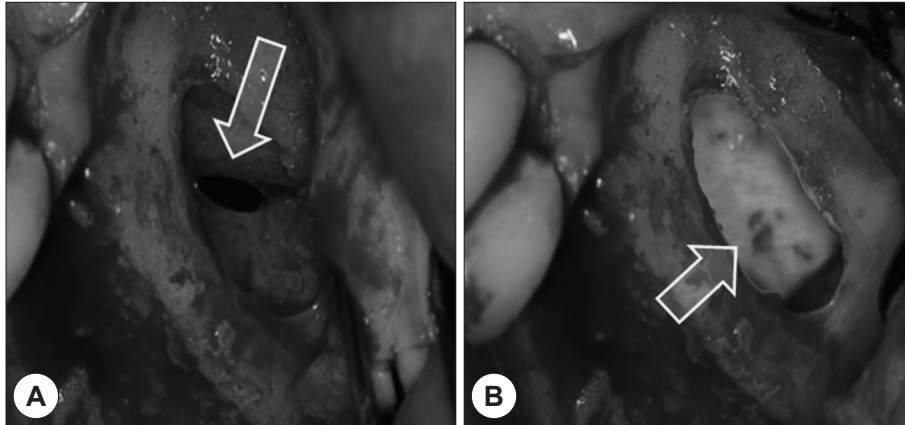


Fig. 4. Perforation of maxillary sinus membrane (A) and repair of perforation by collagen membrane (B).

천공의 크기 만큼, 부비동 내에 위치하는 임플란트의 길이도 중요하다. 노출된 임플란트의 길이가 짧은 경우는 대개 점막의 치유과정에서 정상점막으로 덮인다고 알려져 있고, 대개 6 mm를 넘는 경우 부비동염을 일으키는 경우가 많다는 보고가 있다. 비강 내로 임플란트가 노출될 경우 이는 비부비동염을 일으킬 수 있으며, 노출된 임플란트가 비강 내 기류의 흐름을 방해하여 비강 내 점막의 염증 반응을 유발한다. 또한 상악동 안으로 노출된 임플란트는 상악동의 기능을 변화시키는데, 상악동 점막이 없는 부위에서 임플란트가 노출될 경우에는 이를 이물로 인식하여 임플란트 표면에 이물 반응을 일으키게 되며, 이 과정을 통해 급성 혹은 만성 상악동염이 유발된다(Fig. 5).<sup>3,9,10)</sup>

수술 후 만성 부비동염의 발생은 수술 전 부비동염의 과거력, 점막의 비후와 관련된다. 대개 수술 중의 합병증의 빈도는 임플란트 시술의 전문가라면 무시할 수 있는 정도이다. 수술 전의 부비동염과 부비동 내측의 두터운 점막층을 가진 환자는 수술 후 부비동염 발생 가능성이 높다고 알려줄 필요가 있다. 또한 이런 경우는 수술 후 주의 깊은 경과관찰과 부비동염의 증상과 징후가 있을 때는 적절한 치료가 필요하다.<sup>3)</sup>

### Consideration of Sinus Problems for Dental Implant

부비동에 이상이 있을 때 어느 경우에는 임플란트를 먼저 시도할 수 있고 어느 경우에는 임플란트 전에 부비동

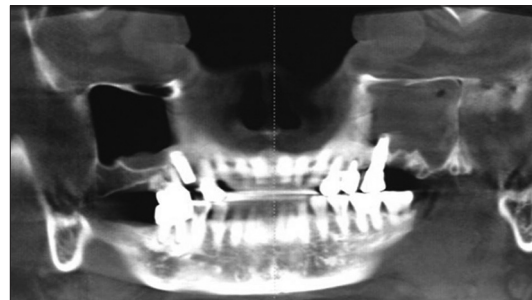


Fig. 5. Left maxillary sinusitis due to exposed implant into the maxillary sinus.

의 문제를 해결해야 하는가에 대해서는 아직 정확한 보고가 없다.

분명한 활성화된 부비동염이 있는 경우라면 약물치료로 해결되는 경우 약물치료를 하여야 하겠고 수술이 필요한 경우라면 수술을 하여 염증을 치료한 후 임플란트를 하는 것이 당연하다. 하지만 현재 활성화된 부비동염이 아닌 경우는 의사의 판단이 중요하게 된다. 임플란트의 가격이 적지 않기 때문에 한번 시술 후에 다시 문제가 생겨 제거하거나 빠져버린다면 환자나 의사에게 모두 부담스러운 문제이기 때문이다.

적절한 대상자의 선택은 합병증 방지에 있어 가장 중요하다. 일반적으로 상악동 부비동염이나 상악동내 낭종이나 종양, 그리고 residual dental root가 있을 경우에는 sinus augmentation이나 implant placement를 시행하지 않는 것이 좋다고 알려져 있다. Mucocele의 경우도 상악동막의 augmentation 시술 동안의 점막 천공을 유발하는 흔한

원인으로 알려져 있다. 하지만 부비동에 이상이 있는 모든 환자에서 부비동 이상에 대한 치료를 해야하는 것은 아니며 또한 치료에 반응하지 않을 수도 있는 부비동 이상으로 환자의 불편을 지연시킬 수도 없기 때문에 적절한 환자의 선택이 중요하다고 할 수 있겠다.

고려해야 할 중요한 점은 예측되는 상악동 점막의 염증 상태, 상악동 자연공의 개구 여부, 상악동 점막의 점액섬모 수송능, 환자의 부비동염에 대한 병력 등을 생각할 수 있겠다. 이를 확인하기 위해 부비동 전산화 단층촬영(PNS CT)과 비점막을 수축시킨 상태에서의 내시경검사는 반드시 필요하다. PNS CT에서 분명한 염증 소견이 보이고 비내시경에서 농성분비물의 배출이 확인된다면 임플란트 전에 부비동염의 치료가 반드시 필요하다. 부비동점막의 비후만 있는 경우는 큰 문제가 되지 않을 수 있으나, 부비동 자연공부위에 자연공의 폐쇄가 쉽게 일어날 수 있는 구조적 이상이나 비용종 등이 있다면 부비동 자연공 확장하는 수술을 먼저 고려해 볼 수 있겠다. 이럴 때는 환자의 부비동염에 대한 병력이 수술 여부를 결정하는데 중요한 자료가 될 수 있다. 상악동 종양이나 점액낭종의 경우는 종양을 먼저 제거 하는 것이 당연하나, 흔하게 볼 수 있는 저류낭종(retention cyst)은 그 크기와 위치 등을 고려하여 수술여부를 결정할 수 있다. 급성부비동염에서 보이는 air-fluid level이 보이는 경우는 먼저 충분한 약물치료를 하는 것이 당연하나 환자가 반복되는 급성부비동염의 소견을 보인다면 먼저 부비동에 대한 수술적 치료도 고려할 수 있겠다.<sup>11)</sup>

### Treatment of Implant Related Sinusitis

치아 임플란트 관련 부비동염의 치료는 상악동염 자체와 치성 감염을 모두 치료하는 치성 상악동염의 치료와 비슷하다.<sup>12)</sup> 천공이 있다면 먼저 천공 치료를 할 수도 있고 상악동염을 먼저 치료 후 천공을 막아줄 수도 있다. Sinus lift를 고려하고 있다면 먼저 상악동염을 치료하고 천공을 막는 수술과 더불어 골이식을 동반한 sinus lift를 고려할 수 있겠다. Sinus lift 중 작은 천공(5~10 mm)이 생겼다면 collagen membrane으로 막아줄 수 있고, 큰 천공(10 mm 이상)은 cross-linked type I collagen membrane을 사용하여 막아줄 수 있다.<sup>5)</sup>

손상된 임플란트 주변의 감염 부위는 주로 Porphyromonas gingivalis, Prevotella intermedia, Fusobacterium nucleatum 등의 미생물들이 검출되나, 미생물 군체는 치아가 없거나 부분적으로 치아가 없는 환자에서는 차이가 있을 수 있다. 따라서 미생물검사 후에 적절한 항생제 치료가 필요하다.<sup>13-15)</sup>

항생제 치료가 실패했을 때는 내시경 부비동 수술, Caldwell-Luc 수술 등이 행해질 수 있고, 수술 방법의 선택은 환자의 과거력과 발생과정, 방사선학적 평가를 고려하여야 한다.<sup>11)</sup>

**중심 단어 :** 치과 임플란트 · 부비동 문제.

### REFERENCES

- 1) Howe L, Barrett V, Palmer P. *Dental implants. 7. Basic restorative techniques. Br Dent J* 1999;187(9):473-9.
- 2) Borges FL, Dias RO, Piattelli A, Onuma T, Gouveia Cardoso LA, Salomão M, et al. *Simultaneous Sinus Membrane Elevation and Dental Implant Placement Without Bone Graft: a 6-Month Follow-Up Study. J Periodontol* 2010; 82(3):403-12.
- 3) Kim SG, Baik SM. *Diagnosis and treatment of maxillary sinusitis after implant placement. Implant Dent* 2010;19 (2):115-21.
- 4) Manor Y, Mardinger O, Bietlitum I, Nashef A, Nissan J, Chaushu G. *Late signs and symptoms of maxillary sinusitis after sinus augmentation. Oral Surg Oral Med Oral Pathol Oral Radiol Endod* 2010;110(1):e1-4.
- 5) Becker ST, Terheyden H, Steinriede A, Behrens E, Springer I, Wiltfang J. *Prospective observation of 41 perforations of the Schneiderian membrane during sinus floor elevation. Clin Oral Implants Res* 2008;19(12):1285-9.
- 6) Doud Galli SK, Lebowitz RA, Giacchi RJ, Glickman R, Jacobs JB. *Chronic sinusitis complicating sinus lift surgery. Am J Rhinol* 2001;15(3):181-6.
- 7) Timmenga NM, Raghoebar GM, Liem RS, van Weissenbruch R, Manson WL, Vissink A. *Effects of maxillary sinus floor elevation surgery on maxillary sinus physiology. Eur J Oral Sci* 2003;111(3):189-97.
- 8) Hunter WL 4th, Bradrick JP, Houser SM, Patel JB, Sawady J. *Maxillary sinusitis resulting from ostium plugging by dislodged bone graft: case report. J Oral Maxillofac Surg* 2009;67(7):1495-8.
- 9) Chiapasco M, Felisati G, Maccari A, Borloni R, Gatti F, Di Leo F. *The management of complications following dis-placement of oral implants in the paranasal sinuses: a multicenter clinical report and proposed treatment protocols. Int J Oral Maxillofac Surg* 2009;38(12):1273-8.
- 10) Jung JH, Choi BH, Jeong SM, Li J, Lee SH, Lee HJ. *A retrospective study of the effects on sinus complications of exposing dental implants to the maxillary sinus cavity. Oral*

- Surg Oral Med Oral Pathol Oral Radiol Endod* 2007;103(5):623-5.
- 11) Pignataro L, Mantovani M, Torretta S, Felisati G, Sambataro G. *ENT assessment in the integrated management of candidate for (maxillary) sinus lift. Acta Otorhinolaryngol Ital* 2008;28(3):110-9.
  - 12) Lee KC, Lee SJ. *Clinical features and treatments of odontogenic sinusitis. Yonsei Med J* 2010;51(6):932-7.
  - 13) Quirynen M, De Soete M, van Steenberghe D. *Infectious risks for oral implants: a review of the literature. Clin Oral Implants Res* 2002;13(1):1-19.
  - 14) Tanner A, Maiden MF, Lee K, Shulman LB, Weber HP. *Dental implant infections. Clin Infect Dis* 1997;25 Suppl 2: S213-7.
  - 15) Lee KH, Maiden MF, Tanner AC, Weber HP. *Microbiota of successful osseointegrated dental implants. J Periodontol* 1999;70(2):131-8.