

직경 20 mm이하의 비중격천공 수술

동강병원 이비인후과

황중호 · 진도순 · 이병화 · 변준영 · 양철민 · 채요한

= Abstract =

Below 20 mm Diameter on Septal Perforation Repair Operation

Jong Ho Hwang, M.D., Do Soon Jin, M.D., Byeong Hwa Lee, M.D.,
Jun Yeong Byun, M.D., Cheol Min Yang, M.D., Yo Han Chai, M.D.
Department of Otorhinolaryngology, Dong Kang Hospital, Ulsan, Korea

The nasal septal perforation is a disease which can be often seen in the field of otorhinolaryngology and management is known to be somewhat difficult.

The causes of nasal septal perforations are numerous, currently, perforation as a complication of septal surgery probably remains the commonest cause.

From June 1989 to September 1996, nine patients suffering from nasal septal perforation were repaired surgically.

The results are as follows :

- 1) The common symptoms were crusting (100%) and nasal obstruction (89%).
- 2) The causes of nasal septal perforations were previous nasal surgery in 5 patients, traffic accident in 1 patient, lead and copper intoxication in 1 patient, tuberculosis in 1 patient and unknown etiology in 1 patient.
- 3) The sizes of septal perforation were less than 10 mm in 2 patients 10~15 mm in 5 patients and 15~20 mm in 2 patients.
- 4) Among the operation methods, bipediced septal mucoperichondrial flap in 2 patients, deep temporalis muscle fascia graft in 5 patients, tragal cartilage with perichondrium graft was used in 2 patients.
- 5) Postoperative results showed complete closure in 8 patients (89%) and incomplete closure in 1 patient.
- 6) According to different perforation sizes, we used different operation method; Bipediced septal mucoperichondrial flap was used less than 10 mm, temporalis muscle fascia was used in 10~15 mm and tragal cartilage with perichondrium graft was used almost 20 mm.
- 7) We concluded that bipediced mucoperichondrial flap, deep temporalis muscle fascia graft and tragal cartilage with perichondrium graft were enough methods for septal perforation surgery below 20 mm diameter.

KEY WORDS : Repair of septal perforation.

서 론

비중격천공이란 어떠한 원인에 의해 비중격의 연골부 또는 골부가 점막과 함께 조직의 결손이 생기는 경우를 말한다. 이러한 비중격천공은 임상에서 종종 볼 수 있는 비중격 질환의 하나로 현재까지 다양한 수술 방법들이 시도 되고 있다.

이제까지 비중격천공재건술에대한 국내보고를 보면 대개 한 가지 술식이나 비슷한 조건에서의 결과를 보여주고있다. 저자들은 최근 몇년간 본원에서 여러 원인에 의한 천공으로 내원한 환자들에서 여러가지 방법으로 수술을 시행하여 얻은 결과를 분석하여 향후 수술의 기준을 삼고자 하였다.

연구대상

1989년 6월부터 1996년 9월까지 동강병원 이비인후과에서 비중격천공으로 내원하여 수술치료한 9명을 대상으로 수술후 4개월 이상 추적관찰하여 그 결과를 분석하였다.

1) 성별 및 연령 분포

성별 분포는 남자 6례, 여자 3례로 남자가 많았고 연령분포는 30~39세가 가장 많았다.

2) 증상 및 증후

내원 당시 전 환자에서 가피형성을 호소하

였으며 비폐쇄감 8례, 잦은 비출혈 2례, 비내건조감 2례 등이었으나 호흡시 기성이 나타나지는 경우는 없었다.

3) 과거력

과거력상 3례에서 비중격점막절제술을 받은 경력이 있으며, 1례는 상악동근치수술 및 전기소작술을 받은 병력이 있었고 1례는 비갑개 절제술 후 무리한 팩킹에 의해 발생하였다. 나머지 4례 중 1례는 남 구리 중독, 1례는 교통사고로 유리파편에 의한 외상, 1례는 결핵의 기왕력이 있었고 나머지 1례는 특기할 과거력은 없었다.

4) 천공부위 및 크기

9례 모두에서 연골 부위에 천공이 위치하였으며, 그 크기는 2mm×3mm에서 부터 17mm×10mm까지 다양하였다. 장축을 중심으로 분류하여 보면 10mm 미만인 2례, 10~15mm가 5례 그리고 15~20mm가 2례이었다 (Table 1).

Table 1. Size of the Septal Perforation according to longitudinal length

Size (mm)	Number
<10 mm	2
10~15 mm	5
15~20 mm	2

5) 비중격재건술 방법

Table 2. Repair Method & Graft Material

Method	Material	Numbe
Flap operation	Bipedicled mucoperichondrial flap	2
Graft operation	Tragal cartilage with perichondrium	2
	Deep temporalis muscle fascia	5

Table 3. Results

Size (mm)	Results of repair		
	complete	incomplete	fail
<10	4	-	-
10~15	4	1	-
15~20	-	-	-

2례에서 bipediced septal mucoperichondrial flap, 5례에서 측두근막 그리고 2례에서 이주연골 및 연골막을 사용하였다 (Table 2).

결 과

비중격천공의 환자 9례 중에서 완전히 교정된 경우가 8례이었으며, 나머지 1례는 완전한 교정이 되지 않았으나 비폐쇄감과 가피형성이 호전되어 재수술은 시행하지 않았다 (Table 3).

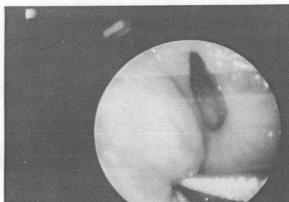


Fig. 1. Right nasal cavity endoscopic view; Septal perforation on nasal septum

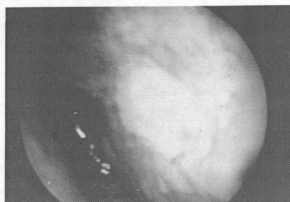


Fig 2. Right nasal cavity endoscopic view; Septal perforation reconstruction by tragal cartilage with perichondrium graft is noted in central whitish area of nasal septum.

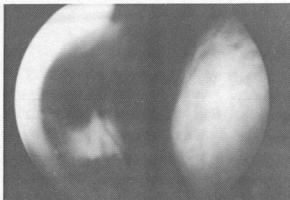

Fig 3. Left nasal cavity endoscopic view; Septal perforation reconstruction by temporalis muscle fascia graft is noted.

고 찰

Table 4. Summary of the cases

Case No.	Size (mm)	Repair method and Graft material	F/U period	Result
1	16×12	TG with perichondrium	30M	complete closure
2	4×6	BMF	27M	complete closure
3	2×3	BMF	27M	complete closure
4	11×7	Deep temporalis m fascia	22M	incomplete closure
5	17×10	TG with perichondrium	16M	complete closure
6	12×7	Deep temporalis m fascia	12M	complete closure
7	11×7	Deep temporalis m fascia	7M	complete closure
8	14×8	Deep trmporalis m fascia	5M	complete closure
9	10×5	Deep temp m fascia	4M	complete closure

* TG : Tragal cartilage, BMF : Bipediced mucoperichondrial flap

어떠한 원인에 의하여 비중격 연골 또는 골부에서 그 양측의 비중격점막이 동일한 부위에 결손되면 비중격천공이 발생하는데 이러한 경우는 임상에서 종종 볼 수 있는 비중격결손의 하나이다. 비중격천공의 발생율은 약 1% 정도로 남자에서 그리고 산업근로자에 많으며 최근에는 cocaine 흡입과 nasal spray 과도한 사용에 의한 비중격천공도 보고되고 있다.

비중격의 정상점막은 ciliated cylindrical columnar epithelium으로 되어 있어서 저항력이 강하고 비기능에 중요한 역할을 한다. 그러나 여러 요인에 의해 호흡상피가 transitional epithelium으로 바뀌게 되면 외부영향에 대하여 저항력이 약하며 건조하게 되어 쉽게 손상되고, 출혈, 궤양, 감염 그리고 결국 천공이 생길 수 있다.

선천성 비중격천공은 극히 드물고 후천성 천공은 여러가지 원인에 의해 유발되는데, 그 원인으로선 첫째 외상성 천공이 가장 많으며, 특히 점막하절제술후 발생하는 경우가 가장 많다¹⁹⁾. 그밖에 외상성으로선 비출혈시 지혈을 위한 반복적 소각, 비갑개 냉동수술, 코를 후비는 습관, 경비기관내 삽관, 외상후 생긴 비중격내의 혈종등이 있다. 둘째 염증성으로는 매독, 결핵, 디프테리아, 장티푸스, Wegener씨 육아종증, Sarcoidosis, 비중격 농양등이 있다. 셋째 코카인^{23,28)} 같은 흡입성 자극제, 수은, 크롬, 납, 구리등의 중금속에 의해 발생할 수 있으며, 네째 암¹³⁾, 백혈병등 종양에 의한 것과 다섯째 특별한 원인이 발견되지 않는 경우도 있다^{8,9,12,16,17,19)}. 본 연구에서도 9례중 5례에서 과거 비내 수술력을 가지고 있었다.

많은 환자들은 무증상인 경우가 많고 대개 우연히 발견하게 된다. 이러한 경우는 천공의 크기가 크거나 비중격 후방에 위치하고 있으며, 천공의 크기가 작고 비중격 전방에 있을 때는 가피형성, 비출혈, 건조감, 소양감, 호흡시 호각작용으로 기성(whistling)이 나타난다¹²⁾. 저자들의 환자에서는 대개 가피형성과 비폐쇄감을 호소하였으며 가피의 제거로 인한 잦은 비출혈을 보이는 경우가 있었으나 호흡시 기

성을 보인 경우는 없었다.

치료방법을 보면 무증상일때는 특별한 치료를 하지않고, 증상이 있을 때 고식적 치료 및 수술적 교정을 한다¹⁰⁾. 고식적 치료로는 가피형성이 주된증상일 때 하루에 1회 3시간정도 연고를 도포한 숨을 넣어주는것이 효과적이며¹⁸⁾ 생리식염수로 세척하거나 비강내에 스테로이드를 분무하기도 한다⁷⁾. 점막하조직의 비후로 비중격천공의 후측 경계가 두꺼워진 경우에는 비후 조직의 점막하 절제술로서 비건조감, 가피형성 및 비폐색을 호전시킬 수도 있다^{7,18)}. 그의 방법으로는 인공물질(prosthesis)의 삽입이 있는데, Denecke와 Meyer에 의해서 button-type의 obturator가 사용된 이래, Kern²¹⁾, Facer와 Kern¹⁴⁾, Pierre²⁶⁾, Brain¹¹⁾은 silastic button을 사용하여 증상의 호전을 보인 경우들을 발표하였는데, 이러한 경우는 수술시 위험이 높은 환자나, 활동성 육아종질환 또는 혈관질환이 있는 환자에서 주로 사용되고⁷⁾ 가피형성과 비출혈을 현저히 감소시키나 많은 환자가 잘 견디기 힘들며¹²⁾ 악취발생 및 감염의 위험성이 있다⁷⁾.

비중격천공의 수술시 접근방법에는 비내접근법(intranasal method)^{8,10)}, 외비성형절개술(external rhinoplasty incision)^{5,19,24)}, 측비 절개술(lateral rhinotomy incision)²⁰⁾, 중앙부노출술(midface degloving approach)^{25,27)}등이 있는데, 본 연구에서는 천공의 크기가 작고 전방부에 있어 비내접근법으로 수술을 시행하였다. 수술방법에는 크게 인접점막편을 이용한 피관술(flap operation)을 이용하거나, 단순이식 그리고 이 두가지 방법을 같이 복합적으로 사용한 경우¹⁵⁾도 있고 보통은 혈액공급을 위한 피관술을 많이 사용하고 단순이식도 피관술과 같이 시행하는 경향이 있다²⁾. 이식물로는 비중격연골^{18,20)}, 사골수직판^{17,18)}, 서골^{17,18)}, 장골릉(iliac crest)¹⁷⁾, 측두근막^{16,18)}, 두개골막¹⁶⁾, 유양돌기막²²⁾, 이개^{1,3,24,25)}, 이주⁴⁾, 중비갑개⁷⁾등을 이용할 수 있다. 피관술로는 Goodman^{17,18)}, Strelzow¹⁸⁾, Fairbanks¹⁶⁾, Kridel²²⁾의 septal mucoperichondrial flap을 이용한 방법이 있으며,

Belmont¹⁰⁾는 비강측벽을 이용한 전정갑개편 (vestibuloconchal flap)을 사용하였고 Bridger는 nasolabial skin flap을 사용하였고 Tardy²⁰⁾는 labiobuccal flap을 사용하였고 최동⁶⁾은 하비도 측벽의 점막골막편을 이용하였다. 그러나 septal mucoperichondrial flap이 용을 제외한 다른 피판들은 비중격이외에 다른 부위에 2차적으로 수술해야 되는 단점이 있다. 이러한 다양한 수술법 중 저자들은 비중격천공의 위치가 모두 연골부에 있었고 20 mm 이하였으므로 수술시간도 짧게 되는 술식을 사용하였고 10 mm이하는 bipediced mucoperichondrial flap법, 10 mm~15 mm 사이는 Deep temporalis muscle fascia를 이용하였고 15 mm~20 mm 사이는 tragal cartilage with perichondrium을 이용하였다.

결 론

저자들은 1989년 6월부터 1996년 9월까지 비중격천공으로 본원에 내원하여 비중격천공 재건술을 시행하였던 9례에 대한 치료성적을 분석 검토하여 다음과 같은 결과를 얻었다.

- 1) 천공의 주요 임상증상은 가피형성 (100%)과 비폐쇄감 (89%)이었다.
- 2) 천공의 원인은 비강수술을 한 경우가 5례, 교통사고로 유리파편에 의한 외상 1례, 낫과 구리 증독 1례, 결핵 1례 그리고 원인미상이 1례이었다.
- 3) 비중격천공의 크기는 장축을 기준으로 직경 10 mm미만이 2례, 직경 10 mm~15 mm이 5례이었으며 직경 15 mm~20 mm이 2례이었다.
- 4) 수술방법은 비중격점막성연골막편을 이용한 경우가 2례, 측두근막이식을 이용한 경우가 5례 그리고 이주연골 및 연골막이식을 이용한 경우가 2례이었다.
- 5) 수술 환자 9례중 8례 (89%)에서 비중격천공의 재건이 성공적이었으나, 1례는 완전한 교정이 되지 않았으나 증상 호전을 보여 재교

정술은 시행하지 않았다.

6) 완전 교정이 되지 않았으나 특별한 증상을 호소하지 않아 재교정술을 시행하지 않은 1례를 제외하고 특기할만한 합병증은 관찰되지 않았다.

위와 같은 결과로 술식에 따른 결과의 차이는 없었는데 그 이유는 천공의 크기가 모두 20 mm이하였기 때문이라 생각되며, 20 mm이상의 천공에 대해서는 피판 수술을 고려해 봄직 하리라 생각된다.

References

- 1) 김영기 · 민양기 · 이철희 : 이개연골 자가이식법을 이용한 비중격천공 재건술에 관한 실험적 연구. 한이인지 29 : 382~389, 1986
- 2) 류 찬 · 김 훈 : 가토에서 비골막을 이용한 비중격천공의 재건술에 관한 실험적 연구. 한이인지 32 : 1046~1054, 1989
- 3) 민양기 · 신시옥 : 이개연골 자가이식법을 사용한 비중격천공 재건술. 한이인지 30 : 887~891, 1987
- 4) 양철민 · 변준영 · 원나경 등 : 이주연골편 자가이식법을 이용한 비중격천공재건술. 한이인지 35 : 907~911, 1992
- 5) 이철용 · 강성호 · 이형식 : 외비형성접근법에 의한 거대한 비중격천공 재건술. 한이인지 34 : 1232-1236, 1991
- 6) 최종욱 · 김면주 · 진성민 : 하비도 측벽의 점막성골막편을 이용한 비중격천공 교정술. 한이인지 34 : 76~80, 1991
- 7) 하홍복 · 이형무 · 조진생 : 증급속노출에 의한 비중격병변의 임상적 고찰. 한이인지 33 : 516~523, 1990
- 8) Alder D, Ritz E : Perforation of nasal septum in patients with renal failure. Laryngoscope 9 : 317~321, 1980
- 9) Ballenger JJ : Epistaxis, Rinophyma, Nasal Septal Perforation, and Choanal At-

- resia. In *Diseases of the Nose, Throat, Ear, Head and Neck* (ed. Ballenger JJ), 14th Ed. Philadelphia, Lea & Febiger, pp 153~157, 1991
- 10) Belmont JR : An approach to large naso-septal perforations and attendant deformity. *Arch Otolaryngol* 111 : 450~455, 1985
 - 11) Brain DJ : Septo-rhinoplasty : The closure of septal perforations. *J Laryngol Otol* 94 : 495~505, 1980
 - 12) Donald PJ : *Minor Intranasal Procedures in the Sinuses* (ed. Donald PJ, Gluckman JJ, Rice DH), Raven Press, New York, pp 642~646, 1995
 - 13) Echeverria Zumarraga M, Kaiser C et al : Nasal septal carcinoma : initial symptom of nasal septal perforation. *J Laryngol Otol* 102 : 834~835, 1988.
 - 14) Facer GW, Kern EB : Non-surgical closure of nasal septum perforations. *Arch Otolaryngol* 105 : 6~8, 1979
 - 15) Fairbanks DN, Fairbanks GR : Nasal septal perforation : prevention and management. *Ann Plast Surg* 5 : 452~459, 1980
 - 16) Fairbanks DNF : Closure of nasal septal perforations. *Arch Otolaryngol* 106 : 509~513, 1980
 - 17) Goodman WS : Perforations of the nasal septum. In *Otolaryngology-Head and Neck Surgery Update I* (ed. Cummings CW), 1st Ed. ST. Louis. Washington, D. C., Toronto, Mosby, pp285~292, 1989
 - 18) Goodman WS, Strelzow W : The surgical closure of nasal septal perforations. *Laryngoscope* 92 : 121~124, 1982
 - 19) Ian S, Mackay IS TR Bull : Ulceration and perforation of the nasal septum. In *Scott-Brown's Otolaryngology*, 5th edition. *Rhinology*, pp 172~173, 1987
 - 20) Karlan MS, Ossoff RH, Sisson GA : A compendium of intranasal flap. *Laryngoscope* 92 : 774~782, 1982
 - 21) Kern EB, Facer GW and McDonald TJ : Closure of nasal septal perforation with a silastic button : results in 45 patients. *ORL Digest* 39 : 9~17, 1977.
 - 22) Kridel RW, Douglas W, Wright WK : Septal perforation closure utilizing external septorhinoplasty approach. *Arch Otolaryngol* 112 : 168~172, 1986.
 - 23) Kuriloff DB, Kimmelman CP : Osteocartilagenous necrosis of the sinonasal tract following cocaine abuse. *Laryngoscope* 99 : 918~924, 1989
 - 24) McCullough EG : An approach to repair of septal perforations. *ORS Digest* 38 : 11~13, 1976
 - 25) Maniglia AJ : Indications and techniques of midfacial degloving. *Arch Otolaryngol* 112 : 750~752, 1986.
 - 26) Pierre A : Practical suggestion in cases of septal perforation : an easy way to insert the Kern's septal obturator. *Laryngoscope* 89 : 1170~1171, 1979.
 - 27) Romo T, Foster CA, Korovin GS et al : Repair of nasal septal perforation utilizing the midface degloving technique. *Arch Otolaryngol (Head Neck Surg)* 114 : 739~742, 1988
 - 28) Schwarz RH, Grunfast KM : Nasal septal perforation from illicit drug use. *Am Fam Physician*. 34 : 187~188, 1986.
 - 29) Tardy ME : Septal perforations. *Otolaryngol Clin North Am* 6 : 711~713, 1973.